UNIVERSITÉ CLAUDE BERNARD - LYON

U. E. R. DE MÉDECINE LYON NORD

Année 1978 - N° 147

ANGIOGRAPHIE CAROTIDIENNE CHEZ LE NOUVEAU-NÉ ET LE NOURRISSON

Apport diagnostique à propos de 105 observations

THESE

présentée

à l'Université Claude-Bernard - LYON

et soutenue publiquement le 26 avril 1978

pour obtenir le grade de Docteur en Médecine

par

SAUVAGE Pierre-Jean

né le 18 septembre 1948

à Clermont-Ferrand (Puy-de-Dôme)

Digitized by the Internet Archive
in 2026

https://archive.org/details/IA41554220_0016

UNIVERSITÉ CLAUDE BERNARD — LYON

U.E.R. DE MÉDECINE LYON-NORD

Année 1978 - N° 147

ANGIOGRAPHIE CAROTIDIENNE CHEZ LE NOUVEAU-NÉ ET LE NOURRISSON

Apport diagnostique à propos de 105 observations

Thèse

présentée

à l'Université Claude-Bernard - LYON

et soutenue publiquement le 26 avril 1978

pour obtenir le grade de Docteur en Médecine

par

SAUVAGE Pierre-Jean

né le 18 septembre 1948

à Clermont-Ferrand (Puy-de-Dôme)

UNIV.
LEIDEN
BIBL.

UNIVERSITE CLAUDE BERNARD LYON I

U.E.R. MEDECINE LYON-NORD

8, avenue Rockefeller
69373 LYON CEDEX 2

TABLEAU DU PERSONNEL DE L'UNIVERSITE

Président de l'Université : Professeur D. GERMAIN

Premier Vice-Président : Professeur E. ELBAZ

Deuxième Vice-Président : M. B. ROUSSET

Troisième Vice-Président : M. BRULA

Secrétaire Général : M. RAMBAUD

- oOo -

UNITES D'ENSEIGNEMENT ET DE RECHERCHE DE L'UNIVERSITE

MEDECINE Grange-Blanche : Directeur : Docteur SALLE (M.C.A.)
Alexis Carrel : Directeur : Professeur MORNEX
Sud-Ouest : Directeur : Professeur NORMAND
Lyon-Nord : Directeur : Docteur NEIDHARDT (M.C.A.)
Directeur Honoraire : Professeur A. BERTOYE

BIOLOGIE HUMAINE : Directeur : Professeur REVILLARD J.P.

TECHNIQUES DE READAPTATION : Directeur : Docteur MORGON (M.C.A.)

SCIENCES PHARMACEUTIQUES : Directeur : Professeur BIZOLLON C.

SCIENCES ODONTOLOGIQUES : Directeur : Professeur VINCENT R.

INSTITUT REGIONAL D'EDUCATION PHYSIQUE ET SPORTIVE :

Président du Conseil de l'U.E.R. : Professeur R. GUILLET
Directeur : M. MILLON A.

MATHEMATIQUES : Directeur : Professeur E. COMBET

PHYSIQUE : Directeur : Professeur J. DELMAU

CHIMIE ET BIOCHIMIE : Directeur : Professeur J. HUET

SCIENCES DE LA NATURE : Directeur : Professeur R. GINET

SCIENCES PHYSIOLOGIQUES : Directeur : Professeur WORDE J.F.

INSTITUT UNIVERSITAIRE DE TECHNOLOGIE N° 1 : Directeur : Professeur POUYET B.

INSTITUT UNIVERSITAIRE DE TECHNOLOGIE N° 2 : Directeur : M. GALLET J.
Directeur E.N.S.A.M.

OBSERVATOIRE : Directeur : M. MONNET Guy

PHYSIQUE NUCLEAIRE : Directeur : Professeur GUSAKOW

MECANIQUE : Directeur : Mlle COMTE BELLOT

A MES PARENTS ET AMIS

A NOTRE PRESIDENT DE THESE,

MONSIEUR le PROFESSEUR R. FRANCOIS

Nous le remercions pour le très grand honneur qu'il nous fait en acceptant la présidence de ce jury de thèse.

Nous lui sommes reconnaissant de nous avoir si librement permis d'utiliser les observations de son service.

Qu'il veuille bien trouver ici le témoignage de notre profond respect.

AUX MEMBRES DE NOTRE JURY,

MONSIEUR le PROFESSEUR R. GILLY,

Nous connaissons l'intérêt qu'il porte à la neurologie pédiatrique et la gentillesse de l'accueil qu'il sait réserver à chacun.

Il a accepté de juger ce travail malgré ses nombreuses activités.

Nous le remercions de l'honneur qu'il nous fait et l'assurons de notre très vive reconnaissance.

MONSIEUR le PROFESSEUR Cl. LAPRAS,

Nous avons été très sensible à l'aide qu'il nous a apportée et au temps qu'il a su consacrer à ce travail.

Nous lui avons confié sans crainte un de nos proches. Il a su allier en cette occasion de grandes qualités techniques et humaines.

Nous espérons que ce travail ne le décevra pas et l'assurons de notre respectueux dévouement.

MONSIEUR le DOCTEUR J. DUQUESNEL,

Maître de Conférences Agrégé,

Lors d'un semestre dans son service, nous avons admiré sa vaste culture médicale et radiologique. Ses qualités didactiques et sa disponibilité ont rendu un peu moins ardus nos premiers contacts avec la radiologie vasculaire. Il nous a aidé dans l'élaboration de cette thèse.

Nous l'assurons de notre reconnaissance pour tout ce qu'il nous a enseigné et pour la gentillesse qu'il nous a toujours témoignée.

MONSIEUR le DOCTEUR POUILLAUDE,

Il nous a patiemment conseillé tout au long de la réalisation de ce travail et a pris la peine de relire et de corriger les manuscrits.

Au cours d'un semestre d'internat, nous avons apprécié sa grande compétence en radiologie pédiatrique et son goût du travail bien fait.

Il nous a confié ce travail. Qu'il trouve ici la marque de notre gratitude et de notre attachement.

Nous tenons à remercier

Madame YDJEDD et Madame JAMET,

Monsieur PELLIER des Laboratoires GUERBET,

pour leur participation à ce travail

Ainsi que tous les Pédiatres à qui nous avons demandé des nouvelles de ces enfants.

INTRODUCTION

Ce travail étudie 114 angiographies carotidiennes réalisées, pendant ces cinq dernières années, chez 105 enfants de moins de 2 ans. Ces nouveaux-nés et ces nourrissons ont été confiés au radiologue par des services de pédiatrie générale.

Les travaux concernant l'angiographie carotidienne proviennent habituellement de centres spécialisés en neurologie et en neuro-chirurgie. Quelques séries émanent de services de pédiatrie générale mais aucune n'intéresse spécifiquement l'enfant de moins de 2 ans. La diversité du recrutement reflète ainsi plus exactement la pathologie cérébrale de cet âge.

Le but de ce travail est de tenter d'évaluer l'apport diagnostique de l'angiographie carotidienne chez le tout petit et d'apprécier sa valeur par rapport aux autres examens paracliniques.

CHAPITRE I

PATIENTS ET METHODE

I - PATIENTS

Entre juillet 1972 et août 1977, 105 enfants ont eu une ou plusieurs angiographies carotidiennes réalisées dans le Département de Radiologie Pédiatrique de l'Hôpital Edouard-Herriot de Lyon (Service de Radiologie STU - Docteur J.-M. POUILLAUDE).

Ces enfants étaient confiés par les services suivants :

- Service du Professeur MONNET - Hôpital Edouard-Herriot (10 cas).
- Service du Professeur FRANCOIS - Hôpital Edouard-Herriot (59 cas).
- Service du Professeur GILLY - Hôpital Sainte-Eugénie (34 cas).
- Service du Professeur agrégé DAUDET - Hôpital Edouard-Herriot (2 cas).

Il s'agissait de 55 garçons et 50 filles chez qui 114 angiographies carotidiennes ont été pratiquées :

- 61 injections carotidiennes droites,
- 39 injections carotidiennes gauches,
- 7 injections bilatérales, à quelques jours d'intervalle.

L'AGE moyen lors de ces examens a été de 7 mois, avec pour extrêmes 6 jours et 23 mois.

La répartition par tranche d'âge de 2 mois est indiquée par la figure 1 ; elle montre que 70 % des examens ont été effectués entre la naissance et 8 mois.

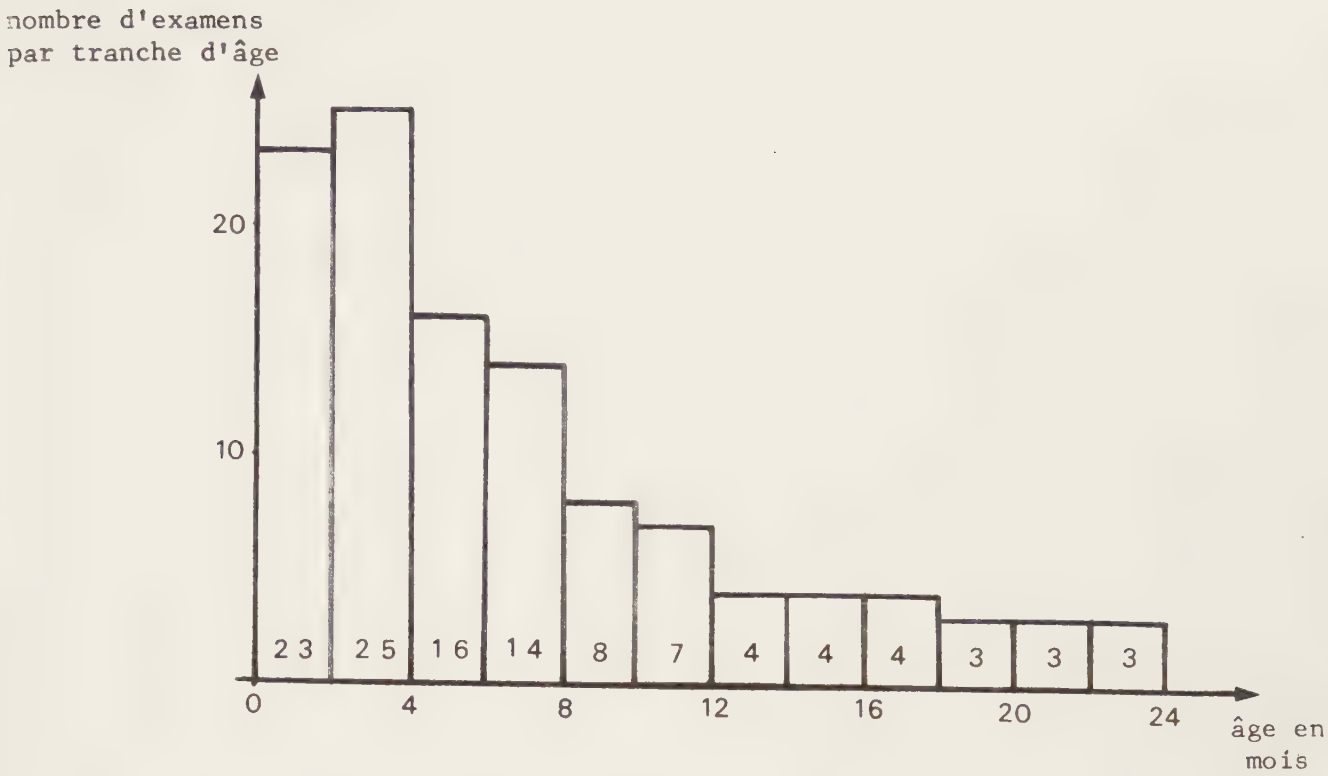

Fig. 1 : Répartition des examens par tranche d'âge de 2 mois

Le POIDS de ces nourrissons et nouveaux-nés s'est échelonné de 2,7 kg à 13 kg avec une moyenne de 6,8 kg. La répartition en fonction du poids a été la suivante :

- moins de 4 kg : 19 cas
- 4 à 6,9 kg : 48 cas
- 7 à 9,9 kg : 32 cas
- 10 à 13 kg : 15 cas

70 % de ces nourrissons pesaient moins de 8 kg.

II - TECHNIQUE

Tous les examens ont été effectués sous anesthésie générale avec intubation trachéale.

Le cathétérisme de l'artère carotide primitive au cou - avec, si possible, injection sélective en carotide interne - a été réalisé

grâce à une aiguille souple du type CATHLON ou LONGDWELL de calibre 22 G et de longueur 1 ½ à 2 pouces. La difficulté de ponction chez le tout petit est liée à la petite taille de l'artère, mais surtout à sa mobilité. Pour réduire, autant que faire se peut, la mobilité artérielle, la tête de l'enfant est mise en hyper-extension grâce à un matelas disposé sous le cou et le tronc. On accentue ensuite la lordose cervicale en ajoutant sous la nuque un rouleau de cellulose.

Le produit de contraste utilisé est toujours l'IOXITALAMATE de MONOETHANOLAMINE et de METHYLGLULAMINE à 32 % d'IODE (VASOBRIX* 32 GUERBET). La quantité utilisée est de 5 cc, injectés à la main en 1,5 seconde environ (le débit maximal autorisé par les aiguilles 22 G est de 4 à 5 cc/seconde). Selon le poids de l'enfant, la dose maximale de contraste limite le nombre d'injections à 2 ou 3.

L'examen comporte tout d'abord une injection-test de 2 cc de produit dilué, lors de la prise d'un cliché au cou, pour vérifier la place du cathéter, reconnaître un incident de ponction et apprécier la vitesse circulatoire. Les injections suivantes sont couplées à la prise de clichés radiographiques par changeur automatique. Notre programme standard, que nous adaptons à la vitesse circulatoire, comporte 14 films étalés sur 13 secondes : 2 films par seconde pendant 3 secondes, puis un film par seconde pendant 6 secondes, enfin un film toutes les deux secondes pendant 4 secondes.

En fin d'examen, la zone de ponction est comprimée pendant les 10 minutes qui suivent le retrait de l'aiguille. L'enfant est réveillé après cette compression et il reste dans le service de radiologie environ une heure pour contrôler la reprise de conscience et surveiller le point de ponction. Quelques heures plus tard, le radiologue se rend dans le service d'hospitalisation pour s'informer d'un éventuel incident secondaire. Avec cette méthode, nous n'avons jamais observé d'incident dans les suites d'une angiographie carotidienne.

<u>ECHECS</u> : le cathétérisme carotidien a été impossible chez 2 nouveaux-nés de 3 kg, microcéphales (périmètre crânien de 30,5 cm et 33 cm). Notre taux d'échec est donc inférieur à 2 %.

III - PROTOCOLE D'ETUDE des OBSERVATIONS

Les dossiers ont été revus :

- sous l'angle clinique, pour apprécier les signes d'appel motivant la demande d'examen ;

- sous l'angle paraclinique pour étudier les résultats des examens complémentaires. Nous avons relevé les éléments dominants des comptes rendus et les conclusions diagnostiques lorsqu'elles étaient formulées.

En ce qui concerne l'angiographie, tous les films ont été réexaminés par le Professeur LAPRAS, neuro-chirurgien, le Professeur agrégé DUQUESNEL, neuro-radiologue et le Docteur POUILLAUDE, radiologue-pédiatre qui a réalisé les angiographies.

La scanographie n'a été pratiquée que dans deux observations (n° 59 et 92) et son apport diagnostique ne sera pas envisagé..

L'étude anatomique des lésions rencontrées a été complétée par la lecture des compte rendus opératoires, des compte rendus anatomo-pathologiques et par les éventuelles constatations autopsiques.

Enfin, l'évolution clinique a été suivie avec un recul très variable, de 1 mois à 4 ans.

IV - CLASSEMENT des OBSERVATIONS

De propos délibéré, nous ne rapporterons pas in-extenso chaque observation. Pour tenter de préciser l'apport diagnostique des différents examens complémentaires, nous analyserons nos 105 observations en les groupant en 9 familles selon le résultat du bilan neuro-radiologique :

- Angiographies carotidiennes normales	24 cas
- Collections sous-durales	25 cas
- Dilatations ventriculaires passives ; dilatations de l'espace sous-arachnoïdien	23 cas
- Hydrocéphalies non tumorales	8 cas

- Malformations cérébrales sévères	8 cas
- Hémiplégies cérébrales infantiles	7 cas
- Pathologie artérielle et veineuse dans le territoire carotidien interne	6 cas
- Tumeurs cérébrales	3 cas
- Hématome extra-dural	1 cas

Le groupe des hémiplégies cérébrales infantiles échappe à la classification anatomique. La raison de cette particularité sera exposée dans le chapitre VII.

CHAPITRE II

ANGIOGRAPHIES CAROTIDIENNES NORMALES

I - CARACTERISTIQUES MORPHOLOGIQUES ET TOPOGRAPHIQUES PROPRES DU NOUVEAU-NE ET DU NOURRISSON

L'angiographie carotidienne normale du tout-petit présente quelques particularités qui la différencient de celle de l'adulte :

I.1 - Forme et calibre de l'artère carotide interne au cou

Les bouches de la carotide interne extracrânienne sont banales de même que les spasmes à l'extrêmité du cathéter. Toujours parfaitement localisé, précédé et suivi d'une zone de calibre artériel normal, le spasme est facilement reconnu. Il se produit lors de l'injection du contraste, en face du jet liquidien. Il s'arrête toujours avant la pénétration de la carotide interne dans le rocher (SAINTES - 30).

I.2 - Le siphon carotidien

fig. 1

La courbe du siphon carotidien est peu marquée chez le nouveau-né. Avec l'âge, le deuxième coude s'accentue et se déplace vers l'arrière et le bas (fig. 1) (BERGSTRÖM - 3).

A l'aspect en V des six premiers mois de la vie succède un aspect en U (SAINTES - 30).

I.3 - L'artère cérébrale antérieure

De face, son segment initial forme la branche interne du T carotidien dont le trajet variable peut, comme chez l'adulte, être oblique en bas et en dedans (fig. 2) (RAIMONDI -26).

fig. 2 : aspect "adulte" de SIQUEIRA (32)

SIQUEIRA a montré que cette première portion présente parfois chez l'enfant un trajet arciforme à concavité inféro-interne évocateur de processus expansif supra-sellaire (fig. 3). Cette fausse impression est renforcée de profil par l'aspect relevé dela carotide interne supra-clinoïdienne, aspect physiologique chez l'enfant.



fig. 3 : aspect "infantile" de SIQUEIRA (32)

I.4 - L'artère cérébrale moyenne

De face, son premier segment M 1 forme la branche externe du T carotidien. Il se termine à l'angle sylvien (*) où l'artère contourne le pôle inférieur de l'insula. L'artère sylvienne croise ensuite la face externe de l'insula en donnant ses branches corticales : segment M2 (fig. 4).

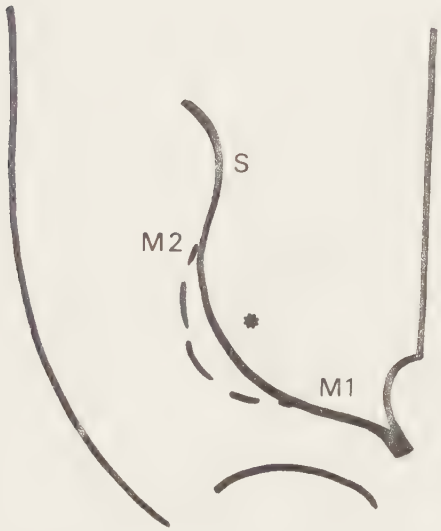

Fig. 4

premiers six mois

deuxième année

Le développement de l'insula pendant les deux premières années de la vie accuse progressivement l'angle sylvien et le rapproche de la base du crâne : fig. 4 (BERGSTRÖM - 3). Il faut se garder de considérer ces modifications physiologiques comme des signes de dilatation ventriculaire.

Le point sylvien S est normalement à mi-distance entre la ligne médiane et la paroi interne de la voûte. Cette position est constante quel que soit l'âge, avec une tolérance de 2 à 3 mm en dedans ou en dehors. Un déplacement plus important vers l'extérieur est un signe de dilatation des ventricules latéraux. A l'inverse, un refoulement du point sylvien vers la ligne médiane fait rechercher avant tout un hématome sous-dural pariéto-temporal.

De profil : dans son deuxième segment, l'artère cérébrale moyenne parcourt la scissure de Sylvius et dessine l'axe sylvien radiologique. Cet axe est plus haut situé chez le tout petit, créant parfois un aspect faussement évocateur de processus expansif temporal (TAVERAS - 34). Avec l'âge, le développement relatif plus important du lobe frontal abaisse l'axe sylvien (fig. 5).

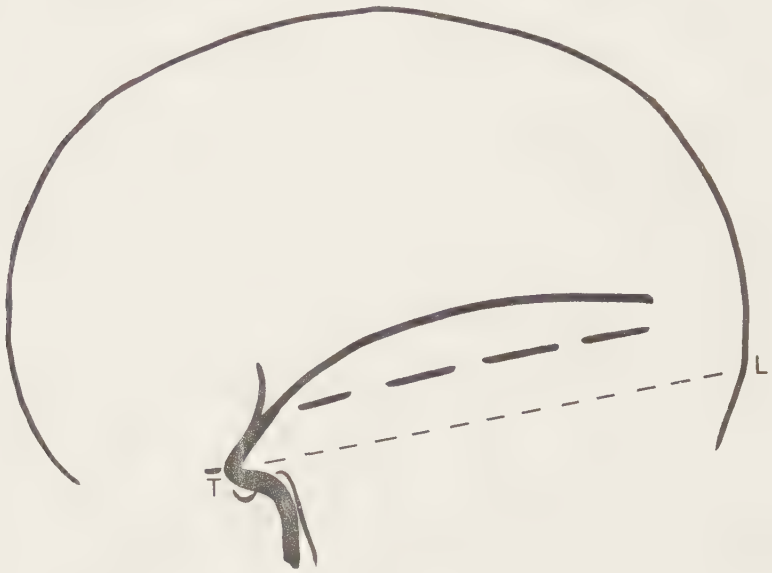

fig. 5 T : tubercule de la selle

L : point lambda

——— axe sylvien du nourrisson

— — axe sylvien du grand enfant

II - ANALYSE DE NOS OBSERVATIONS

Pour apprécier la valeur diagnostique des différents examens paracliniques et leurs limites, nous avons groupé nos 24 observations selon les éléments cliniques et paracliniques qui ont fait poser l'indication d'angiographie carotidienne.

Le résumé de nos observations comporte de façon succinte : les signes cliniques d'appel, les examens complémentaires lorsque leurs résultats sont anormaux, la date de l'angiographie carotidienne, l'évolution clinique et électrique indiquée avec un recul variable.

II.1 - Signes cliniques anormaux, bilan paraclinique négatif (1 cas) :

Obs. n° 1

Virginie ALO., Service du Professeur Gilly (11.792).

- 8 mois : crise convulsive normothermique d'allure adversive ; bilan paraclinique négatif.
- Angiographie carotidienne normale à 8 mois.
- Evolution : à 22 mois, le bilan clinique et électrique est normal.

II.2 - Signes cliniques anormaux, transillumination positive (5 cas) :

Obs. n° 2

Laure GRA., Service du Professeur Gilly (11.909).

- Méningite purulente néo-natale à streptocoque β hémolytique. Hypotonie du membre supérieur gauche à la 4e semaine.
- Transillumination positive en pariétal droit.
- Angiographie carotidienne normale au 30e jour.
- Evolution : à 20 mois, l'examen clinique et l'électro-encéphalogramme sont normaux.

Obs. n° 3

Blandine RIO., Service du Professeur François (14.514).

- Souffrance cérébrale néo-natale par traumatisme obstétrical ; hémorragie méningée. A 1 mois, élévation trop rapide du périmètre crânien.

- Transillumination positive en pariéto-frontal droit.
- Angiographie carotidienne normale au 2e mois.
- Evolution : à 3 ans, le développement psycho-moteur est normal.

Obs. n° 4

Stéphane SPA., Service du Professeur François (14.254).

- 2 mois : crises d'hypertonie globale ; persistance de tous les réflexes archaïques ; anémie persistante.
- Transillumination nette en frontal gauche.
- Angiographie carotidienne normale au 3e mois.
- Evolution : à 2 ans, le développement psycho-moteur est normal.

Obs. n° 5

Jérôme BOI., Service du Professeur François (20.191).

- 2 mois : tension anormale de la fontanelle ; disjonction de la suture sagittale de 1 cm.
- Transillumination : diffusément positive, surtout à gauche.
- Electro-encéphalogramme : infravoltage global modéré.
- Angiographie carotidienne normale à 2 mois.
- Evolution : à 1 an, le développement psycho-moteur est normal.

Obs. n° 6

Magali HAM., Service du Professeur François (20.032).

- Déshydratation grave à 3 semaines.
- Au 3e mois : hypertomie axiale.
- Transillumination diffusément positive, surtout à droite.
- Angiographie carotidienne normale au 3e mois.
- Evolution favorable à 4 mois.

II.3 - Signes cliniques anormaux, fond d'oeil pathologique (2 cas) :

Obs. n° 7

Laurent BIA., Service du Professeur François (16.362).

- Souffrance cérébrale néo-natale par traumatisme obstétrical ; hémorragie méningée.

- F.O. : au 5e jour, papilles normales mais il existe quelques suffusions hémorragiques le long des vaisseaux.

- Electro-encéphalogramme : minime hypovoltage temporo-occipital droit.

- Angiographie carotidienne normale au 22e jour de vie.

- Evolution : à 3 ans, le développement psycho-moteur est normal ; électro-encéphalogramme normal.

Obs. n° 8

Sylvain IMB., Service du Professeur Daudet (59.806).

- A 11 mois : septicémie à gram négatif ; coma avec épisodes d'hypertomie et plafonnement du regard ; troubles de la coagulation. Apparition d'un flou papillaire gauche au 14e jour de traitement.

- Electro-encéphalogramme : pas de signes de localisation.

- Angiographie carotidienne normale à 11 mois.

- Evolution : développement psycho-moteur normal à 2 ans.

II.4 - Signes cliniques anormaux, E.E.G. perturbé (13 cas) :

Obs. n° 9

Daniel PAT. , Service du Professeur François (12.522).

- Souffrance foetale (liquide amniotique méconial) ; souffrance cérébrale néo-natale avec hémorragie méningée et, à 8 heures de vie, état de mal hémiconvulsif droit.

- E.E.G. : état de mal hémisphérique gauche.
- Angiographie carotidienne normale au 6e jour (à noter des artères hyperflexueuses).
- Evolution : récidive des convulsions hémicorporelles droites. Nouvelle angiographie carotidienne au 15e mois : artères hyperflexueuses sans autre anomalie.
  A 22 mois : nouvelles convulsions normothermiques ; E.E.G. normal ; développement psycho-moteur non précisé.

Obs. n° 10

Fabien SAI., Service du Professeur François (15.781).

- Souffrance cérébrale néo-natale (Apgar à 3 ; premier cri à 20 minutes). Crises convulsives généralisées au 6e jour de vie.
- E.E.G. : signes irritatifs diffus à majoration gauche.
- Angiographie carotidienne normale au 17e jour.
- Evolution : à 14 mois, le développement psycho-moteur est normal.

Obs. n° 11

Sébastien MOU., Service du Professeur François (19.400).

- 3 semaines : état de mal convulsif généralisé évoluant depuis le 10e jour de vie. Bilan métabolique négatif.
- E.E.G. : état de mal électrique hémisphérique gauche.
- Angiographie carotidienne normale au 30e jour de vie.
- Evolution : au 3e mois, hypsarythmie et décès.

Obs. n° 12

Lydie SOU., Service du Professeur François (17.630).

- 3 semaines : hypotomie globale ; réflexes archaïques incomplets.
- E.E.G. : infravoltage hémisphérique droit. Signes irritatifs en temporo-occipital gauche.

- Angiographie carotidienne normale au 22e jour de vie.
- Evolution : à 19 mois, retard psycho-moteur majeur et microcéphalie (PC = - 4 D.S.).

Obs. n° 13

Frédéric REN., Service du Professeur François (16.360).

- 6 semaines : fontanelle un peu tendue ; anémie.
- E.E.G. : très minime infravoltage droit.
- Angiographie carotidienne normale au 2e mois.
- Evolution : à 3 mois, l'évolution clinique et électrique est normale.

Obs. n° 14

Laïd RHA., Service du Professeur François (19.173).

- 2 mois : épisode hypertonique des membres inférieurs avec cyanose.
- E.E.G. : asymétrie avec infravoltage hémisphérique gauche et ralentissement frontal droit.
- Angiographie carotidienne normale au 2e mois.
- Evolution : à 9 mois, le développement psycho-moteur est normal.

Obs. n° 15

Patricia JUS., Service du Professeur François (16.198).

- Mère traitée par les antiépileptiques pendant la grossesse.
- 3 mois : microcéphalie (PC = - 3 D.S.) ; clonies du visage et des membres supérieurs.
- E.E.G. : tracé asymétrique, plus ample et plus lent en frontal droit.
- Angiographie carotidienne normale à 4 mois.
- Evolution : à 18 mois, commence à marcher. E.E.G. inchangé. PC stable à - 2 D.S.

Obs. n° 16

Farid AFI., Service du Professeur Gilly (13.563).

- 6 mois : myoclonies palpébrales gauches puis, un mois plus tard, état de mal convulsif hémicorporel gauche ; bilan étiologique négatif.
- E.E.G. : activité critique hémisphérique gauche.
- Angiographie carotidienne bilatérale normale à 7 mois.
- Evolution : à 8 mois coma profond ; état de mal électrique continu. Evolution ultérieure non connue.

Obs. n° 17

Geoffrey PON., Service du Professeur Gilly (13.522).

- 13 mois : crises convulsives généralisées sans hyperthermie, puis état de mal convulsif.
- E.E.G. : activité critique généralisée semblant trouver son point de départ en frontal droit.
- Angiographie carotidienne normale au 13e mois, de même que l'encéphalographie gazeuse.
- Evolution : à 21 mois, le développement psycho-moteur est normal ; pas de nouvelle crise depuis 4 mois ; E.E.G. sensiblement normal sous Dépakine - Dihydan.

Obs. n° 18

Gregory BER., Service du Professeur Monnet (18.854).

- 15 mois : crises convulsives gauches d'allure adversive.
- E.E.G. : tracé plus lent sur l'hémisphère droit ; signes irritatifs en fronto-rolandique droit.
- Angiographie carotidienne bilatérale normale au 15e mois, de même que l'encéphalographie gazeuse.
- Evolution non connue.

Obs. n° 19

Catherine LAG., Service du Professeur Gilly (11.753).

- 17 mois : encéphalite d'étiologie inconnue.
- E.E.G. : ralentissement diffus.
- Angiographie carotidienne normale à 17 mois.
- Evolution : à 3 ans, régression psycho-motrice ; quadriparésie spastique.

Obs..n° 20

Stéphane CAL., Service du Professeur François (17.323).

- 18 mois : macrocéphalie non évolutive (+ 2 D.S. depuis l'âge de 1 mois).
- E.E.G. : hypovoltage droit, surtout frontal.
- Angiographie carotidienne normale à 18 mois.
- Evolution : à 22 mois, le développement psycho-moteur est normal ; l'E.E.G. reste légèrement asymétrique.

Obs. n° 21

Marc EST., Service du Professeur Monnet (13.596).

- 18 mois : depuis un an, convulsions généralisées ou hémicorporelles droites, une à deux fois par mois.
- E.E.G. : ralentissement hémisphérique gauche.
- Angiographie carotidienne normale à 19 mois.
- Evolution : à 6 ans, retard psycho-moteur modéré ; crises d'épilepsie généralisées malgré le traitement ; E.E.G. normal.

II.5 - Signes cliniques anormaux, transillumination positive, fond d'oeil anormal (1 cas) :

Obs. n° 22

Sabine MED., Service du Professeur François (19.094).

- 4 mois : Prostration au cours d'un épisode infectieux.
- Transillumination nettement positive en frontal gauche.
- Fond d'oeil : séquelles d'hémorragies du côté droit.
- Angiographie carotidienne normale au 5e mois.
- Evolution favorable à 6 mois.

II.6 - Signes cliniques anormaux, transillumination positive, électro-encéphalogramme perturbé (2 cas) :

Obs. n° 23

Hakim DEL., Service du Professeur François (15.864).

- Arrêt cardiaque au cours d'une anesthésie générale à l'âge de 2 mois. A 3 mois, hypotonie axiale, motilité spontanée faible.
- Transillumination positive en frontal des 2 côtés.
- Electro-encéphalogramme : tracé ralenti avec signes irritatifs sur l'hémisphère droit.
- Angiographie carotidienne normale à 3 mois.
- Evolution : à 30 mois, retard psycho-moteur et microcéphalie à - 2 D.S.

Obs. n° 24

Cathia AUB., Service du Professeur François (19.784).

- Deshydratation grave à 2 mois. Deux épisodes myocloniques avec perte de connaissance à 3 mois.
- Transillumination positive en pariétal gauche.
- Electro-encéphalogramme : tracé infravolté sur l'hémisphère droit.
- Angiographie carotidienne normale à 3 mois.
- Evolution clinique et électrique normale à 6 mois.

III - APPORT DIAGNOSTIQUE DES DIFFERENTS EXAMENS PARACLINIQUES

Dans ce groupe de 24 angiographies carotidiennes normales, les autres examens paracliniques montrent :

- Transillumination : réalisée chez 14 enfants, elle est positive 8 fois (obs. n° 2 à 6 et 22 à 24) sans lésion sous-jacente à type de collection liquidienne. Dans ce groupe d'angiographies normales, elle apparaît peu fiable.

- Fond d'oeil : chez le tout-petit, la découverte d'une hémorragie papillaire évoque, avant tout, l'hématome sous-dural. Dans 3 observations : n° 7 et 22 (hémorragie papillaire) et n° 8 (flou papillaire unilatéral), le fond d'oeil est anormal sans collection sous-durale. La présence d'une hémorragie papillaire n'est donc pas synonyme de collection sous-durale.

- Echo-médian : il est en place dans les 18 observations où il est recherché, et donc parfaitement concordant avec les constatations angiographiques.

- Electro-encéphalogramme : l'altération fonctionnelle cérébrale, traduite par l'anomalie électrique, est sans correspondance avec les modifications morphologiques ou topographiques éventuellement constatées sur l'angiographie. L'électro-encéphalogramme peut découvrir des signes irritatifs diffus ou des crises électriques (obs. n° 9, 10, 11, 16, 17), un infravoltage associé ou non à des signes irritatifs (obs. n° 12, 13, 20, 24), un ralentissement du rythme, isolé ou associé à des signes irritatifs (obs. n° 14, 15, 18, 19, 21, 23), ceci sans qu'une lésion anatomique puisse être mise en évidence par l'angiographie. Il faut remarquer qu'un infravoltage (obs. n° 12, 13, 20, 24), souvent considéré comme synonyme de collection sous-durale, peut exister sans aucun décollement du cortex cérébral sous-jacent.

- Ponction sous-durale : elle est négative dans les 9 cas où elle est réalisée.

- Scintigraphie cérébrale : elle est normale 6 fois.

IV - VALEUR PRONOSTIQUE DES EXAMENS PARACLINIQUES

- L'électro-encéphalogramme initial : sur 15 examens perturbés (obs. n° 9 à 21 et 23-24), on constate 7 évolutions favorables, 6 évolutions défavorables et 2 évolutions non connues. L'analyse des compte rendus montre parmi les 7 évolutions favorables, 2 cas de signes irritatifs diffus ou de crises électriques (obs. n° 10 et 17), 3 cas d'infravoltage isolé (obs. n° 13, 20 et 24) et 2 cas de ralentissement (obs. n° 14 et 15).

Pour les 6 évolutions défavorables, on trouve 2 cas de signes irritatifs (obs. n° 12 et 23), 2 cas de crises électriques ou d'état de mal électrique (obs. n° 11 et 16) et 2 cas de ralentissement (obs. n° 19 et 21).

Dans ce groupe, un infravoltage isolé est de bon pronostic, alors que dans les autres anomalies l'évolution électrique et le devenir psychomoteur sont imprévisibles.

- Angiographie carotidienne : normale, elle n'a pas de signification pronostique. Pour les 24 cas, on trouve :

. 16 évolutions favorables

. 6 évolutions défavorables

. 2 évolutions non connues.

V - EN CONCLUSION

De l'étude de ces 24 observations d'angiographies carotidiennes normales, il faut relever :

- la très faible valeur diagnostique d'une transillumination positive.

- la valeur pathologique inconstante d'un hypovoltage, surtout s'il est isolé.

- Enfin, une angiographie carotidienne normale n'a aucune valeur pronostique. L'intérêt majeur de cet examen est de découvrir une éventuelle lésion, accessible à un traitement curatif.

CHAPITRE III

COLLECTIONS SOUS-DURALES

I - DEFINITION

Les collections sous-durales sont les épanchements liquidiens situés entre la dure-mère et l'arachnoïde, dans l'espace sous-dural normalement virtuel.

Pour certains auteurs comme PACAUD (24) et ROUGERIE (29), leur siège est en réalité intra-dural plus que sous-dural.

On distingue, selon le contenu liquidien :

- l'empyème, collection purulente, très rare.

- l'hygrome : épanchement de liquide xanthochromique libre dans l'espace sous-dural, entouré de néo-membranes mais non encapsulé (KINLEY - 12).

- l'hydrome : épanchement de liquide clair ou légèrement xanthochromique, libre dans l'espace sous-dural et sans néo-membranes (KINLEY - 12).

- enfin l'hématome, épanchement sanglant, avec ou sans membranes.

Dans un but pratique, nous avons classé nos 25 observations en :

- collection purulente : 1 cas (obs. n° 25).

- collections stériles : 24 cas dont 4 observations de collections sous-durales aigües (obs. n° 26 à 29) et 20 observations de collections sous-durales chroniques (obs. n° 30 à 49).

- obs. n° 25 : Ahmed ELA.; Service du Professeur François (14.692).
- obs. n° 26 : Medhi NAF. ; Service du Professeur François (16.215).
- obs. n° 27 : Christophe POI. ; Service du Professeur Gilly (12.000).

- obs. n° 28 : Hervé SAN. ; Service du Professeur François (20.941).
- obs. n° 29 : Muriel LOP. ; Service du Professeur Gilly (10.321).
- obs. n° 30 : Karine MAR. ; Service du Professeur François (14.077).
- obs. n° 31 : Delphine PAI. ; Service du Professeur François (15.412).
- obs. n° 32 : Anne MAZ. ; Service du Professeur Monnet (18.723).
- obs. n° 33 : Salah JEF. ; Service du Professeur Gilly (11.459).
- obs. n° 34 : Abdel KEL. ; Service du Professeur François (19.161).
- obs. n° 35 : Christophe GRA. ; Service du Professeur François (18.171).
- obs. n° 36 : Christophe MOR. ; Service du Professeur Monnet (18.659).
- obs. n° 37 : Nagette ADE. ; Service du Professeur François (19.402).
- obs. n° 38 : Frédéric JAN. ; Service du Professeur Gilly (12.202).
- obs. n° 39 : Fabien LEU. ; Service du Professeur François (18.738).
- obs. n° 40 : David DUS. ; Service du Professeur Gilly (11.828).
- obs. n° 41 : Yasmina CIV. ; Service du Professeur François (19.554).
- obs. n° 42 : Anisse FAT. ; Service du Professeur François (19.100).
- obs. n° 43 : Laurence BOU. ; Service du Professeur François (18.242).
- obs. n° 44 : Serge DEM. ; Service du Professeur François (16.960).
- obs. n° 45 : Coralie COL. ; Service du Professeur François (20.419).
- obs. n° 46 : Eric BEC. ; Service du Professeur Gilly (12.975).
- obs. n° 47 : Sylvain NAU. ; Service du Professeur Gilly (11.126 bis).
- obs. n° 48 : Sandra BOU. ; Service du Professeur François (15.558).
- obs. n° 49 : Karim BEN. ; Service du Professeur François (15.873).

II - ETUDE DES ANTECEDENTS, DES SIGNES CLINIQUES D'APPEL, DE LA TRANSILLUMINATION

obs. n°	Antécédents	Signes cliniques d'appel	Transillumination
25	6 mois : méningite à hémophilus influenzae.	au 8e jour de traitement, coma et crises convulsives.	positive des deux côtés, majeure à droite.
26	souffrance foetale au cours du travail ; forceps.	5e jour de vie : convulsions hémicorporelles droites puis généralisées ; Ptosis droit.	non pratiquée.
27	3 semaines : syndrome hémorragique diffus.	3 semaines : coma ; convulsions généralisées ; fontanelle bombée.	négative.
28	enfant victime de sévices.	4 semaines : anorexie complète ; regard en coucher de soleil.	négative.
29	6 semaines : accident de la circulation.	6 semaines : dès après l'accident, troubles de la vigilance ; fontanelle bombée.	positive à gauche.
30	prématuré. Angiome facial dans le territoire du trijumeau.	6 semaines : 3 crises prolongées d'apnée ; regard en coucher de soleil ; macrocéphalie + 3 D.S. ; Anémie.	négative.
31	enfant probablement victime de sévices.	6 semaines : crises convulsives sans hyperthermie ; regard en coucher de soleil ; macrocéphalie : + 3 D.S. ; Anémie.	négative.
32	néant.	2 mois : crises convulsives sans hyperthermie.	non pratiquée.
33	néant.	3 mois : macrocéphalie évolutive : + 3 D.S.	positive en fronto-pariétal droit.
34	souffrance foetale : liquide amniotique teinté ; souffrance cérébrale néo-natale.	3 mois : macrocéphalie : + 3 D.S.	non pratiquée.
35	néant.	3 mois : macrocéphalie : + 3 D.S.	négative.
36	angiome plan pariéto-occipito-cervical droit.	3 mois : macrocéphalie : + 2,5 D.S. ; vomissements répétés.	non concluante.

37	prématuré.	4 mois : crise convulsive généralisée sans hyperthermie ; mouvements anormaux des globes oculaires.	négative.
38	néant.	4 mois : macrocéphalie : + 3 D.S.	positive à droite.
39	néant.	4 mois : crises convulsives sans hyperthermie.	positive en frontal, surtout à gauche.
40	4 mois : méningite à méningocoque B.	au 15e jour de traitement : Etat sub-fébrile persistant ; hypertomie du côté droit ; paralysie du III droit.	positive en pariétal droit.
41	4 mois : hyperthermie à 41°c, déshydratation convulsions généralisées.	au 5e jour de traitement : rigidité de décérébration.	négative.
42	néant.	4 mois : macrocéphalie évolutive : + 2,5 D.S. ; regard en coucher de soleil.	non concluante.
43	néant.	5 mois : crise convulsive sans hyperthermie.	négative.
44	méningite néo-natale à streptocoque agalactiae.	5 mois : macrocéphalie : + 1,5 D.S. (P.C. de naissance : - 1 D.S.).	non pratiquée.
45	5 mois : méningite à méningocoque A.	au 5e jour de traitement : hyperthermie persistante.	positive en frontal des 2 côtés.
46	6 mois : méningite à pneumocoque.	au 2e jour de traitement : hémiparésie droite ; mydriase droite.	positive en fronto-pariétal droit.
47	7 mois : traumatisme crânien.	8 mois : macrocéphalie : + 2,5 D.S.	positive à droite.
48	déshydratation néonatale grave : perte de poids supérieure à 20 %.	8 mois : macrocéphalie : + 3 D.S. ; retard psychomoteur.	positive à droite.
49	4 mois : traumatisme crânien.	8 mois : macrocéphalie : + 4 D.S. ; anémie hypochrome.	non pratiquée.

II.1 - Etude des antécédents

Elle retrouve chez 14 malades (56 % des cas) un facteur étiologique probable :

- le traumatisme : 6 fois

. traumatisme obstétrical (obs. n° 26).

. traumatisme post-natal : enfant battu (obs. n° 28 et 31), accident de la circulation (obs. n° 29), traumatisme crânien banal (obs. n° 47 et 49).

- la méningite purulente : 5 fois, avec comme germes responsables

. le méningocoque (obs. n° 40 et 45),

. l'hémophilus influenzae (obs. n° 25),

. le pneumocoque (obs. n° 46),

. le streptocoque (obs. n° 44). Dans cette dernière observation, le rôle étiologique unique de l'inflammation méningée est discutable en raison de la longueur de la période de latence (5 mois).

- les troubles métaboliques : 3 fois ; deshydratation aigüe (obs. n° 41 et 48) ou trouble de la crase sanguine (obs. n° 27).

Dans 11 cas, l'étude des antécédents est négative. Elle permet seulement d'évoquer le rôle favorisant de la prématurité (obs. n° 30 et 37), ou d'une souffrance cérébrale néo-natale (obs. n° 34).

II.2 - Signes cliniques d'appel

Ils sont multiples et diversement associés. Par ordre de fréquence décroissante, nous avons rencontré :

- macrocéphalie : 12 fois (48 %). Obs. n° 30, 31, 33, 34, 35, 36, 38, 42, 44, 47, 48, 49.

- convulsions : 8 fois (32 %). Obs. n° 25, 26, 27, 31, 32, 37, 39, 43.

- troubles de conscience : 5 fois (20 %). Obs. n° 25, 27, 29, 30, 41.

- regard en coucher de soleil : 4 fois. Obs. n° 28, 30, 31, 42.

- signes neurologiques déficitaires : 3 fois. Obs. n° 26, 40, 46.

- Anémie : 3 fois, associée à une macrocéphalie. Obs. n° 30, 31 et 49.

- bombement de la fontanelle : 2 fois. Obs. n° 27 et 29.

- hyperthermie persistante : 2 fois. Ce symptôme est évocateur de collection sous-durale dans le contexte d'une méningite purulente où le liquide céphalo-rachidien se normalise sous l'influence du traitement (obs. n° 40 et 45).

II.3 - Transillumination

Réalisé 20 fois, cet examen a permis de conclure dans le sens positif ou négatif 18 fois :

- pour 10 enfants, la transillumination est positive, permettant de suspecter la collection sous-durale (obs. n° 29, 38, 47, 48) et même de préciser son étendue et son importance (obs. n° 25, 33, 39, 40, 45, 46).

- pour 8 autres enfants, la transillumination est faussement négative. Dans 6 cas, il s'agit d'une collection hémorragique (obs. n° 27, 28, 30, 31, 41, 43). Dans l'observation n° 35, la transillumination est négative malgré un liquide xanthochromique abondant. Enfin, la transillumination est également en défaut dans l'observation n° 37, où la collection était de faible volume.

III - DONNEES DU FOND D'OEIL, DE LA PONCTION SOUS-DURALE, DE L'ECHO-ENCEPHALOGRAMME ET DE L'ELECTRO-ENCEPHALOGRAMME

Obs. n°	Fond d'oeil	Ponction sous-durale	Echo médian	Electro-encéphalogramme
25	Pas de compte rendu	Liquide opalescent et septique à droite.	Dévié de 3 mm vers la gauche.	Hypovoltage droit ; rythmes ralentis à gauche.
26	Pas de compte rendu	Négative.	Dévié de 6 mm vers la droite.	Hypovoltage postérieur gauche.
27	Normal.	Négative.	Dévié de 5 mm vers la droite.	Etat de mal électrique hémisphérique gauche.
28	Normal.	Liquide hémorragique à droite.	Dévié de 15 mm vers la gauche.	Hypovoltage et crises électriques sur l'hémisphère droit.
29	Normal.	Liquide hémorragique à gauche.	En place.	Hypovoltage hémisphérique gauche.
30	Normal.	Liquide hémorragique des deux côtés.	En place.	Hypovoltage gauche ; rythmes ralentis à droite.
31	Hémorragies papillaires bilatérales	Liquide hémorragique des deux côtés.	En place.	Hypovoltage bilatéral.
32	Hémorragies le long des vaisseaux à droite	Liquide xanthochromique des deux côtés.	En place.	Hypovoltage hémisphérique gauche. Ondes lentes à droite.
33	Normal.	Liquide citrin peu abondant, à droite.	En place.	Ondes lentes hémisphériques droites.
34	Pas de compte rendu	Liquide hémorragique à droite.	En place.	Hypovoltage bilatéral.
35	Pas de compte rendu	Négative.	Non recherché.	Tracé mal organisé à droite.
36	Normal	Liquide hémorragique des deux côtés.	En place.	Hypovoltage hémisphérique droit.

37	Pas de compte rendu	Négative.	En place.	Etat de mal électrique hémisphère droit.
38	Normal.	Liquide xanthochromique à droite.	En place.	Normal.
39	Normal.	Liquide citrin des deux côtés.	En place.	Hypovoltage global, surtout frontal.
40	Normal.	Liquide citrin à droite.	Non recherché.	Tracé mal organisé mais symétrique.
41	Normal.	Liquide hémorragique des deux côtés.	En place.	Hypovoltage global, surtout gauche et antérieur.
42	Pas de compte rendu.	Négative.	Dévié de 4 mm vers la droite.	Hypovoltage hémisphérique gauche.
43	Hémorragies rétiniennes bilatérales	Liquide hémorragique des deux côtés.	En place.	Hypovoltage global surtout droit et postérieur.
44	Normal.	Non pratiqué.	En place.	Rythmes ralentis en temporal droit.
45	Pas de compte rendu.	Liquide citrin à gauche.	Dévié de 2 mm vers la droite.	Hypovoltage hémisphérique droit.
46	Normal.	Liquide xanthochromique à droite.	Dévié de 3 mm vers la gauche.	Hypovoltage hémisphérique droit.
47	Normal.	Négative.	Dévié de 5 mm vers la gauche.	Hypovoltage hémisphérique droit.
48	Normal.	Liquide citrin à droite.	En place.	Rythmes ralentis en temporal droit.
49	Normal.	Liquide citrin à gauche.	En place.	Hypovoltage fronto-rolandique gauche.

III.1 - L'examen du fond d'oeil

La découverte d'une hémorragie rétinienne est rare : 3 cas seulement sur les 18 où le fond d'oeil a été examiné. Pour ces 3 nourrissons (obs. n° 31, 32 et 43), le signe clinique d'appel est une convulsion sans hyperthermie, associée une fois à une macrocéphalie (obs. n° 31). L'hémorragie rétinienne a apporté un élément d'orientation dans le bilan étiologique de 3 de ces 8 convulsions.

III.2 - La ponction sous-durale

Geste diagnostique essentiel, il a été réalisé dans chaque observation ; il affirme la collection intra-crânienne et montre la nature du liquide dans 19 cas sur 25.

Dans 6 observations, la ponction sous-durale a été blanche malgré une technique correcte : ponction à l'angle externe de la fontanelle, trocard à biseau court enfoncé verticalement de 3 à 4 mm. L'analyse de ces faux négatifs montre que la collection est extra-fontanellaire dans 5 cas :

- épanchement trop latéral (obs. n° 26 et 27),
- épanchement trop antérieur (obs. n° 35, 37 et 40).

Dans de telles circonstances, il faut se garder d'explorer obliquement l'espace sous-dural en direction frontale, pariétale ou occipitale. En effet, la progression oblique de l'aiguille est dangereuse pour le cortex cérébral. Elle peut provoquer un hématome intra-cérébral superficiel.

Dans l'observation n° 42, la raison de la négativité des ponctions est imprécise. Le décollement était pourtant hémisphérique, supérieur à 1 cm d'épaisseur et 2 ponctions successives, avant et après l'angiographie, ont été blanches. L'intervention a prouvé l'hématome sous-dural.

III.3 - Echo-encéphalogramme

Sur les 23 cas où il est recherché :

- l'écho est en place 15 fois : l'installation très progressive des épanchements sous-duraux du nourrisson et leur habituelle bilatéralité (12 cas sur 15, soit 80 %) expliquent qu'ils n'entraînent que rarement une déviation des structures médianes. Une telle déviation est cependant méconnue dans 2 observations (n° 29 et 48).

- l'écho médian est dévié latéralement 8 fois : dans un cas d'empyème sous-dural bilatéral à prédominance droite (obs. n° 25) ; dans 5 collections unilatérales, dont 3 des 4 hématomes sous-duraux aigus (obs. n° 26, 27 et 28) et 2 collections, post-méningitique (obs. n° 46), ou post-traumatique (obs. n° 47). Les deux fausses déviations sont représentées par l'observation n° 42 où l'asymétrie de la voûte crânienne est probablement en cause, et l'observation n° 45 où la déviation de l'écho de 2 mm est à la limite de la signification.

III.4 - Electro-encéphalogramme

Il a toujours été pratiqué.

- Le tracé est normal ou subnormal dans 2 cas de collection unilatérale (obs. n° 38 et 40).

- Dans 17 cas, il montre un hypovoltage en regard de l'épanchement, associé éventuellement à un ralentissement du rythme du côté opposé. L'hypovoltage paraît donc un excellent signe mais rappelons que nous l'avons rencontré dans 4 des 24 angiographies carotidiennes normales (ch. II).

- Les signes irritatifs sont rares (obs. n° 27 et 37).

En somme, l'électro-encéphalogramme est perturbé 23 fois sur 25, avec une nette prédominance de l'hypovoltage du côté de l'épanchement, mais ce signe n'est pas spécifique.

IV - DONNEES de la SCINTIGRAPHIE CEREBRALE et de l'ANGIOGRAPHIE CAROTIDIENNE

Obs. n°	Scintigraphie	Angiographie carotidienne
25		Décollement pariéto-temporal droit visible seulement de face ; épaisseur 2 cm. Décollement pariétal gauche : 3 mm. Engagement artériel et veineux : 8 mm vers la gauche. Spasme artériel diffus. Dilatation ventriculaire.
26		Disjonction des sutures. Décollement pariéto-temporal gauche visible seulement de face ; épaisseur 12 mm. Engagement artériel : 1 cm vers la droite.
27		De face : décollement temporo-basilaire gauche de 12 mm ; engagement artériel de 8 mm vers la droite. De profil : décollement hémisphérique minime (2 mm).
28		Fracture pariétale droite. Décollement hémisphérique droit de 6 mm, visible de face et de profil. Engagement artériel de 12 mm vers la gauche. Zone hypovasculaire en pariétal postérieur : contusion cérébrale associée ?
29	Hyperfixation superficielle en frontal gauche.	Fracture occipitale gauche. Décollement fronto-pariétal bilatéral à prédominance gauche (1 cm) visible de face et de profil. Engagement artériel et veineux : 4 mm vers la droite.
30		Décollement hémisphérique bilatéral atteignant 3 cm en frontal, et visible de face et de profil. Veines ponts non vues, signe indirect de thrombose. Dilatation ventriculaire.
31		Décollement hémisphérique bilatéral en calotte, de 1 cm d'épaisseur, visible de face et de profil.
32		Décollement fronto-pariétal bilatéral de 5 mm, visible de face et de profil.
33	Normale.	Décollement fronto-pariétal bilatéral de 5 mm, visible uniquement de profil.
34		Décollement hémisphérique bilatéral de 5 mm, visible de face et de profil. Dilatation ventriculaire discrète.
35		Décollement frontal et préfrontal droit de 1 cm, visible seulement de profil.
36	Hyperfixation superficielle en frontal gauche.	Disjonction des sutures. Décollement hémisphérique bilatéral de 1 cm, visible de face et de profil.

37		Décollement frontal droit de 4 mm, visible seulement de profil.
38	Hyperfixation frontale antérieure droite : H.S.D. ?	Décollement frontal droit de 10 mm, visible seulement de profil. Dilatation ventriculaire.
39		Décollement frontal et préfrontal de 5 mm, visible seulement de profil.
40		Décollement fronto-pariéto-temporal droit de 8 mm, visible de face et de profil.
41		Décollement fronto-pariétal bilatéral de 6 mm, visible de face et de profil.
42		Voûte crânienne asymétrique. Décollement hémisphérique bilatéral en calotte atteignant 15 mm, visible de face et de profil.
43		Décollement frontal bilatéral de 5 mm, visible de face et de profil. Thrombose d'une veine temporale et de la partie antérieure du sinus longitudinal supérieur.
44		Disjonction des sutures. Décollement fronto-temporal bilatéral de 5 mm, visible de face et de profil.
45		Décollement frontal gauche de 7 mm, visible de face et de profil.
46	Hyperfixation en fronto-temporal droit : H.S.D. ?	Décollement fronto-pariétal droit de 10 mm visible de face et de profil. Engagement artériel et veineux de 3 mm vers la gauche.
47	Hyperfixation parasagittale droite.	Disjonction des sutures. Décollement fronto-pariéto-temporal droit de 6 mm. Engagement artériel et veineux de 4 mm vers la gauche. Dilatation ventriculaire.
48		Décollement fronto-pariétal droit de 5 mm, visible seulement de profil. Engagement artériel de 5 mm vers la gauche.
49		Décollement fronto-pariéto-temporal bilatéral de 13 mm, visible de face et de profil. Ventricules dilatés.

IV.1 - Scintigraphie cérébrale

Réalisée 6 fois, elle est normale dans un cas et montre un foyer hyperfixant 5 fois. Le diagnostic d'hématome sous-dural est évoqué 2 fois (obs. n° 38 et 46). Pour les 3 autres aspects anormaux, aucune interprétation des images n'est proposée (obs. n° 29, 36, 47).

IV.2 - Angiographie carotidienne

Son premier intérêt est d'AFFIRMER la COLLECTION SOUS-DURALE. L'angiographie montre une image de décollement cortical à contours réguliers, dont l'importance est égale aux temps artériel, parenchymateux et veineux. Les sinus dure-mériens ne sont pas déplacés et l'on peut habituellement reconnaître le trajet des veines ponts cortico-durales dans l'espace avasculaire séparant les veines pie-mériennes et le sinus longitudinal supérieur (fig. 1 et 2).

L'angiographie PRECISE le SIEGE et l'IMPORTANCE du DECOLLEMENT, et RECONNAIT les LESIONS ASSOCIEES EVENTUELLES.

- Topographie :

La collection est bilatérale dans 13 de nos 25 observations. Pour 11 d'entre elles, l'importance du décollement est sensiblement identique de chaque côté et les structures médianes sont en place (obs. n° 30, 31, 32, 33, 34, 36, 41, 42, 43, 44, 49). Pour les 2 autres, l'épanchement a une prédominance unilatérale et l'angiographie montre le déplacement des vaisseaux médians (obs. n° 25 et 29). Dans ce cas, on peut supposer que la faux du cerveau est intacte et que les poches ne sont pas communicantes.

Les formes bilatérales sont un peu moins fréquentes, comme KAYSER (11) l'avait montré pour les hématomes sous-duraux. Nous avons rencontré 12 décollements sous-duraux de topographie unilatérale:

. Dans 6 cas, il n'existait ni engagement artériel, ni engagement veineux (obs. n° 35, 37, 38, 39, 40, 45). La constitution progressive

fig. 1 : décollement hémisphérique bilatéral
obs. n° 29 (4 mois)

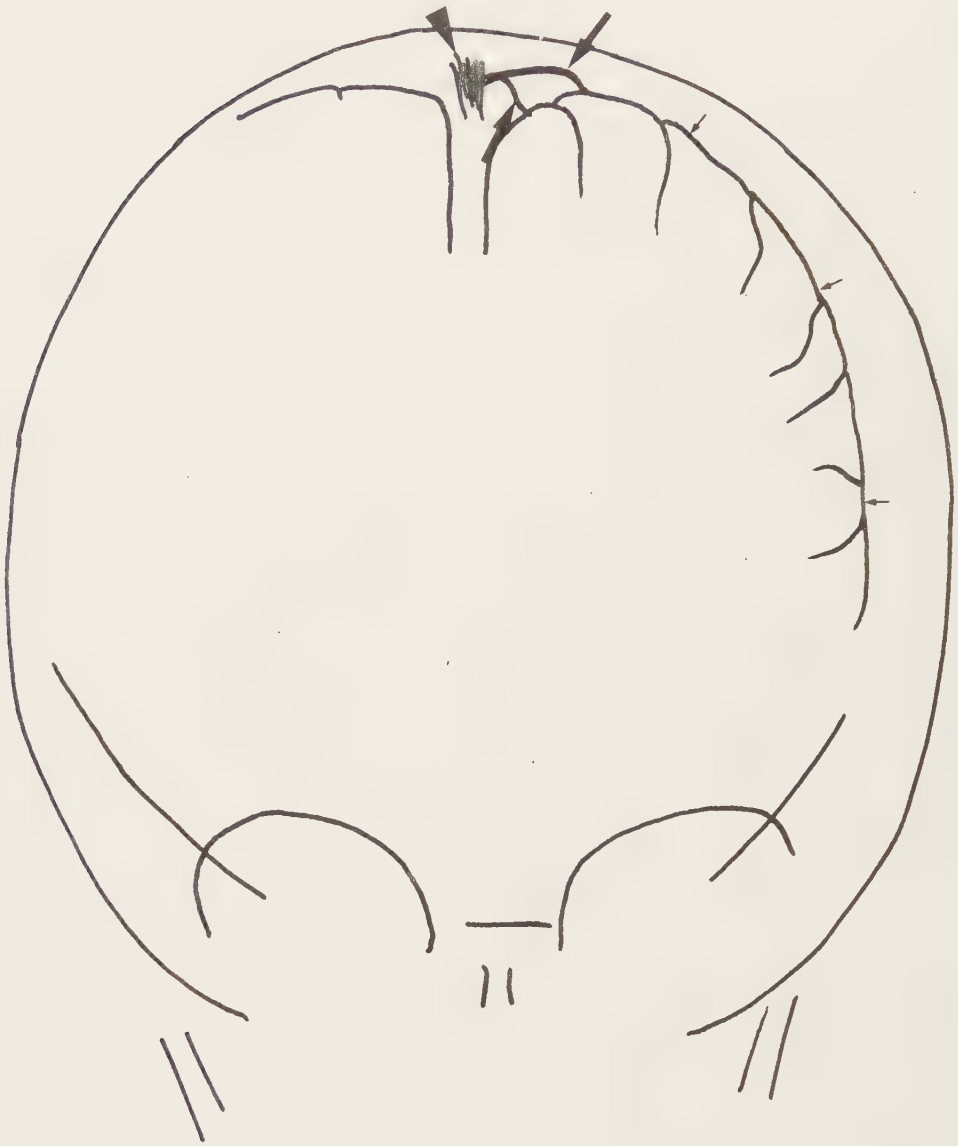

de face : temps capillaro-veineux

↓ veines corticales pie-mériennes décollées de la voûte de façon régulière.

▲ sinus longitudinal supérieur, encore mal imprégné.

↙ veines ponts cortico-durales.

fig. 2 : décollement frontal

obs. n° 33 (4 mois)

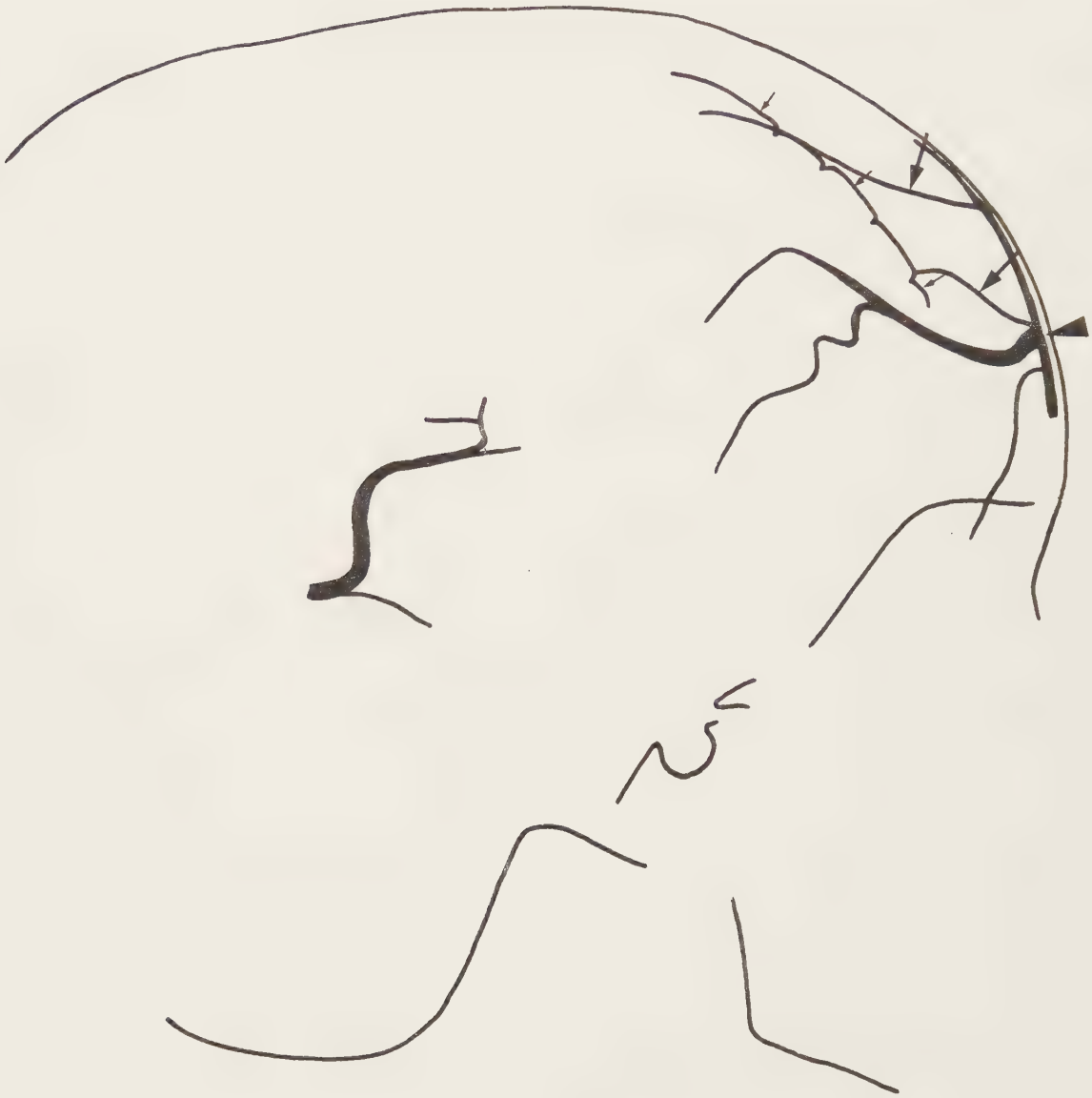

temps veineux de profil

↓ décollement frontal.

↘ veines ponts cortico-durales.

◄ veine durale (médiane).

de l'épanchement et la plasticité du cerveau chez le nourrisson permettent la formation progressive d'une collection sous-durale sans retentissement sur les structures médianes.

. Dans 6 cas, dont 3 hématomes sous-duraux aigus, le décollement unilatéral s'accompagnait d'un déplacement des structures médianes vers le côté opposé (obs. n° 26, 27, 28, 46, 47 et 48).

En raison de leurs particularités angiographiques, trois formes topographiques de décollement méritent d'être individualisées:

* les collections frontales : évidentes de profil, elles sont invisibles sur les films de face (obs. n° 33, 35, 37, 38, 39, 48). fig. 3.

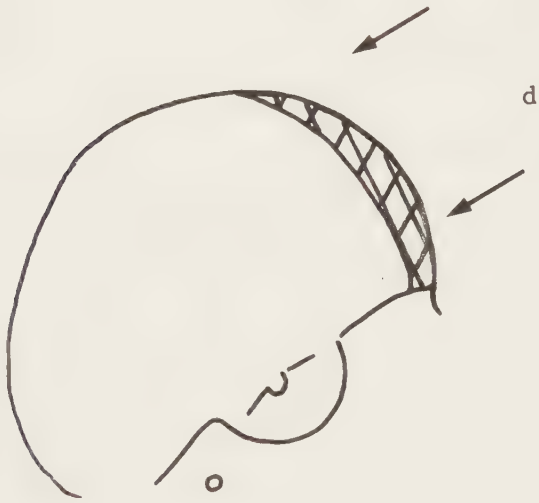

direction du faisceau de rayons X de face.

crâne de profil : le décollement est indiqué par les hachures

fig. 3

Ces formes antérieures peuvent bénéficier d'une incidence complémentaire en oblique antérieure.

* les collections pariétales ou pariéto-temporales : lorsqu'elles n'atteignent pas la ligne médiane, elles sont invisibles

sur la série de profil (obs. n° 25 et 26). Les films de face affirment le décollement et l'engagement artériel et veineux habituellement associé (fig. 4).

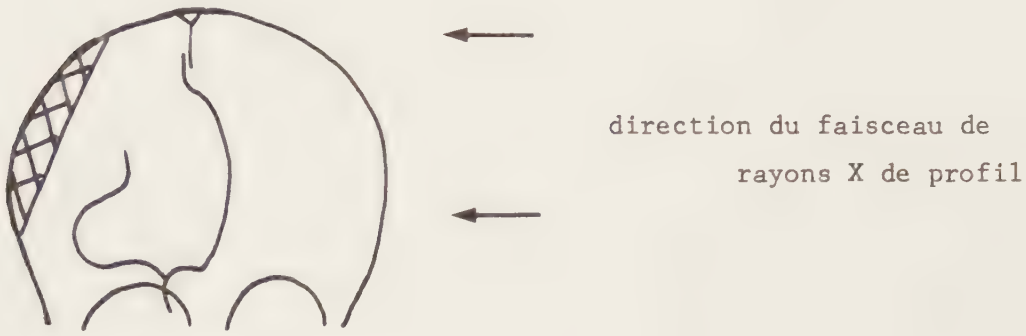

fig. 4 : crâne de face : le décollement est indiqué par les hachures. Les déplacements vasculaires sont dessinés de façon approximative.

* les collections plus diffuses sont visibles sur les deux incidences de face et de profil. Ce sont les aspects les plus fréquemment rencontrés (17 cas/25).

- Importance : l'épaisseur et l'étendue du décollement sont capitales pour le choix thérapeutique. Les incidences obliques complémentaires sont précieuses pour juger d'un prolongement de la collection en fronto-polaire ou occipital. Cependant, l'incidence oblique antérieure est quelquefois trompeuse car la région frontale externe est physiologiquement peu vascularisée ; elle est à la jonction entre les deux territoires vasculaires cérébral antérieur et cérébral moyen. Un décollement préfrontal sur les clichés en oblique antérieure n'est pas pathologique s'il est inférieur à 4 mm et s'il a un aspect "concentrique" et non pas en lentille biconvexe (fig.5).

- Lésions associées : il ne s'agit pas des lésions osseuses déjà reconnues sur les clichés simples du crâne, fracture de la voûte (obs. n° 28 et 29), disjonction des sutures (obs. n° 26, 36, 44 et 47), mais des lésions vasculaires dont la découverte a une valeur péjorative.

fig. 5 : décollement frontal et préfrontal

obs. n° 38 (6 mois)

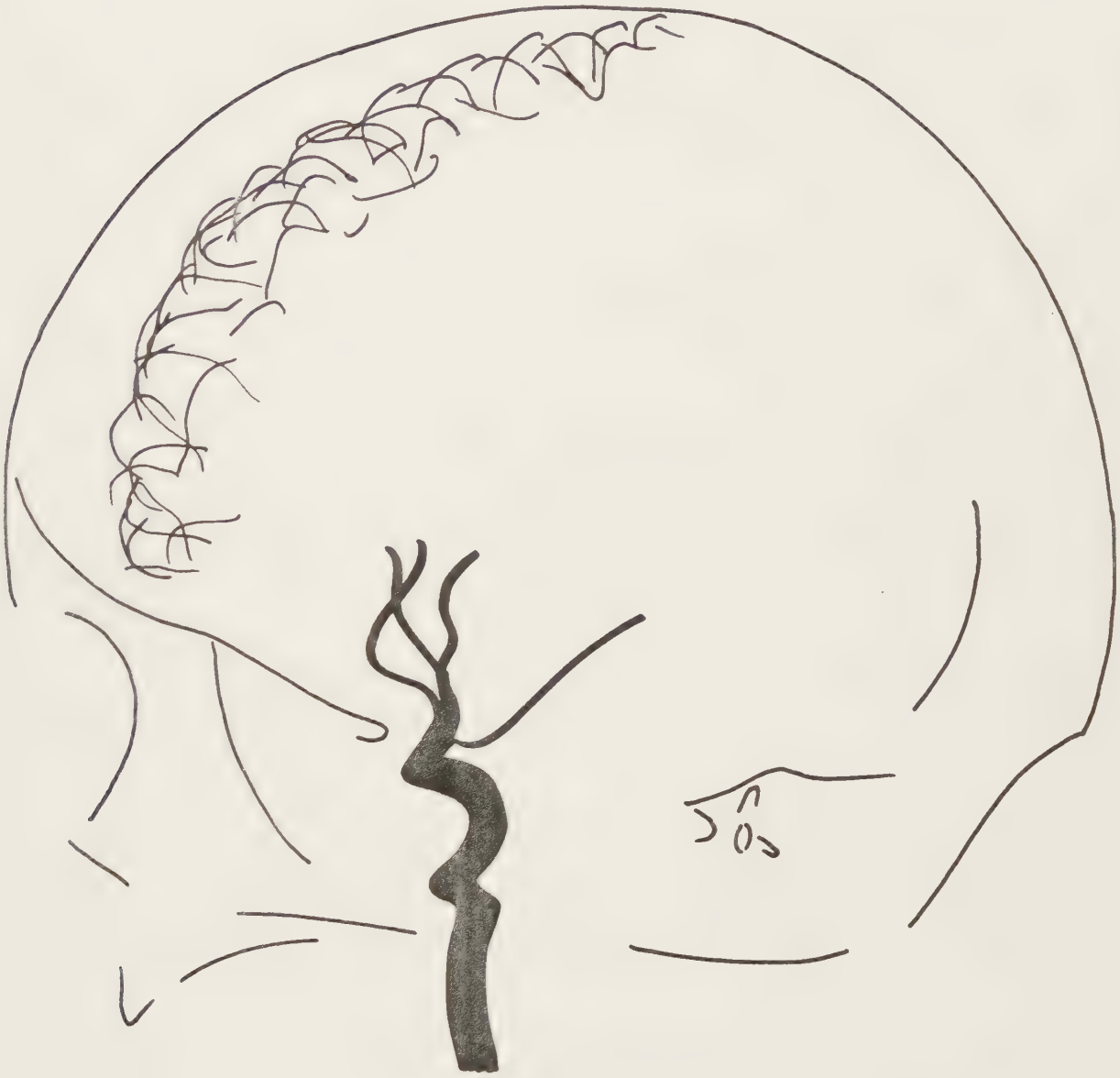

temps parenchymateux en oblique antérieur : décollement régulier, atteignant 15 mm. Cette incidence oblique majore le décollement du cortex.

. Lésions artérielles dans le cadre d'une méningite ou d'un empyème (obs. n° 25). Elles seront étudiées dans le chapitre VIII.

. Lésions veineuses : nous avons observé deux thromboses veineuses associées à une collection sous-durale : veine mal imprégnée, marécageuse (obs. n° 43), non visibilité des veines ponts cortico-durales (obs. n° 30). Dans ces deux observations, le développement psycho-moteur sera très défavorable.

. Lésions parenchymateuses : zone avasculaire traduisant un foyer de contusion cérébrale associé à un hématome sous-dural aigu (obs. n° 28).

. Une dilatation ventriculaire a été constatée 6 fois (obs. n° 25, 30, 34, 38, 47, 49) sans que l'on puisse en tirer une conclusion pronostique défavorable : 3 retards psycho-moteurs, 3 développements normaux avec des reculs comparables.

- L'angiographie carotidienne permet enfin de poser l'indication thérapeutique et de SUIVRE L'EFFICACITE du TRAITEMENT.

Si l'habitude est prise de contrôler le résultat post-opératoire, il faut également vérifier que le tarissement progressif des ponctions sous-durales évacuatrices n'est pas dû simplement à la réduction du volume de la collection qui se cloisonne ou se frontalise et devient extra fontanellaire.

La scanographie trouve une place de choix dans cette surveillance thérapeutique par sa facilité, sa rapidité d'exécution et par son caractère peu agressif.

Dans le but de compléter les observations, nous ajoutons un résumé du traitement et de l'évolution de chaque cas. Le sujet de ce travail étant limité à l'apport diagnostique des examens complémentaires, aucun commentaire ne sera fait sur les particularités thérapeutiques ou évolutives.

V - TRAITEMENT ET EVOLUTION

obs. n°	Traitement	Evolution
25	Refus de l'intervention. Antibiothérapie et ponctions sous-durales (P.S.D.), stériles en 10 jours.	4 ans : retard psycho-moteur majeur. PC = - 1 D.S. EEG : signes irritatifs à droite.
26	Evacuation chirurgicale d'un hématome sous-dural aigu hémisphérique gauche ; découverte d'une contusion cérébrale postérieure.	3 ans : hémiparésie droite. PC = - 2 D.S. EEG : signes irritatifs à gauche.
27	Evacuation chirurgicale d'un hématome sous-dural aigu hémisphérique gauche ; oedème cérébral majeur associé.	2 ans : hémiplégie droite. PC = - 4 D.S. EEG : hypovoltage gauche.
28	P.S.D. négatives ; traitement anti-oedemateux cérébral. Pas d'intervention chirurgicale.	Recul insuffisant.
29	P.S.D. bilatérales puis évacuation chirurgicale bilatérale et membranectomie ; collections hémisphériques ; liquide xanthochromique.	14 mois : développement psycho-moteur normal. PC = moyenne. EEG : normal.
30	P.S.D. bilatérales, puis évacuation chirurgicale bilatérale et membranectomie ; collections hémisphériques ; liquide hémorragique ; thrombose des veines cortico-durales.	4 ans : retard psycho-moteur majeur. PC : non précisé. EEG : normal.
31	P.S.D. bilatérales puis évacuation chirurgicale bilatérale et membranectomie ; collections fronto-pariétales ; liquide citrin.	4 ans : développement psycho-moteur normal. PC = moyenne ; EEG : normal.
32	P.S.D. bilatérales puis évacuation chirurgicale bilatérale et membranectomie ; collections frontales ; liquide xanthochromique.	2 ans : développement psycho-moteur normal. PC = + 1 D.S. EEG : normal.
33	P.S.D. droites peu productives. Evacuation chirurgicale droite et membranectomie ; collection frontale ; liquide xanthochromique.	3 ans : développement psycho-moteur normal ; PC = + 3 D.S. EEG : normal.
34	P.S.D. négatives. Dérivation sous-duro-péritonéale bilatérale ; liquide xanthochromique.	1 an : développement psycho-moteur normal. PC = + 3 D.S. EEG : tracé ralenti à droite
35	P.S.D. négatives. Evacuation chirurgicale d'une collection fronto-pariétale droite, sans membranes ; liquide xanthochromique.	Recul insuffisant.
36	P.S.D. bilatérales : assèchement. Pas d'intervention chirurgicale.	Recul insuffisant.

37	P.S.D. négatives ; décollement minime. Pas d'intervention chirurgicale.	8 mois : retard psycho-moteur. PC = moyenne. EEG : normal.
38	Examen neurologique normal ; PC stable. Pas de traitement.	18 mois : développement psycho-moteur normal. PC = + 5 D.S. EEG : normal.
39	P.S.D. bilatérales : assèchement. Pas d'intervention chirurgicale.	16 mois : développement psycho-moteur normal. PC = moyenne. EEG : normal.
40	P.S.D. droites : assèchement. Pas d'intervention chirurgicale.	2 ans : développement psycho-moteur normal. PC = - 1 D.S. EEG. : normal.
41	P.S.D. intarissables. Evacuation chirurgicale droite et membranectomie ; collection pariétale ; liquide xanthochromique.	2 ans : retard psycho-moteur PC = - 2 D.S. EEG : normal.
42	P.S.D. négatives. Evacuation chirurgicale bilatérale et membranectomie ; collection hémisphérique ; liquide xanthochromique.	2 ans : développement psycho-moteur normal. PC = + 1 D.S. EEG : normal.
43	P.S.D. bilatérales puis évacuation chirurgicale bilatérale et membranectomie ; collections frontales ; liquide xanthochromique.	3 ans : retard psycho-moteur atrophie optique ; PC = - 3 D.S. EEG : hypsarythmie.
44	P.S.D. droites : assèchement. Pas d'intervention chirurgicale.	1 an : développement psycho-moteur normal. PC = + 2 D.S.
45	P.S.D. gauches : assèchement. Pas d'intervention chirurgicale.	1 an : développement psycho-moteur normal. PC = moyenne. EEG : perturbé.
46	P.S.D. droites : assèchement. Pas d'intervention chirurgicale.	2 ans : retard psycho-moteur discret ; surdité ; PC = - 1 D.S. EEG : normal.
47	P.S.D. négatives. Evacuation chirurgicale droite et membranectomie ; collection frontale ; liquide xanthochronique.	2 ans : développement psycho-moteur normal ; PC = + 3 D.S. EEG : normal.
48	P.S.D. droites puis évacuation chirurgicale droite et membranectomie ; collection préfrontale ; liquide citrin.	3 ans : retard psycho-moteur ; doute sur la vision. PC = + 2 D.S. EEG : normal.
49	P.S.D. gauches : assèchement. Pas d'intervention chirurgicale.	2 ans : retard psycho-moteur ; PC = + 3 D.S. EEG : normal.

VI - VALEUR DIAGNOSTIQUE DE L'ANGIOGRAPHIE CAROTIDIENNE DANS LES COLLECTIONS SOUS-DURALES

L'angiographie carotidienne affirme la collection sous-durale. En cela, elle complète la ponction sous-durale qui est en défaut dans 25 % des cas de notre série (6 fois/25).

Elle précise le siège et l'importance du décollement.

Elle montre les lésions artérielles, veineuses ou parenchymateuses associées dont la découverte est de mauvais pronostic.

Elle permet de dépister les récidives et contrôle l'efficacité du traitement.

L'angiographie supplante les examens utilisant le contraste gazeux :

- l'injection d'air dans l'espace sous-dural. Ce geste simple consiste à remplacer le liquide prélevé lors d'une ponction sous-durale par une quantité égale d'air stérile. Il fait courir un risque de traumatisme cérébral ou d'hémorragie (ROUGERIE - 29), sans compter les dangers d'infection du liquide sous-dural ou d'embolie gazeuse en cas de blessure d'une artère corticale. Si l'injection d'air permet d'apprécier l'étendue de la collection, les clichés n'en donnent qu'une image imparfaite et d'importance difficile à préciser. L'aspect radiologique varie beaucoup selon la quantité d'air injectée, et, d'un examen à l'autre, les images peuvent être toutes différentes (LELONG - 17).

- l'encéphalographie gazeuse fractionnée donne, chez le tout petit, des images gazeuses de la convexité difficiles à interpréter (ROUGERIE - 28 ; LELONG - 17). Le passage du gaz à la convexité est inconstant en raison de la perméabilité variable des membranes. Une injection lombaire partiellement sous-durale crée artificiellement à l'étage cérébral un décollement sous-dural, ceci d'autant plus facilement que l'enfant est plus petit et que le cul de sac dural est plus déprimé par de précédentes ponctions lombaires.

Enfin, ces deux examens modifient les rapports de l'encéphale et de la boîte crânienne. Une injection d'air excessive majore et aggrave un décollement. A l'inverse, une injection trop faible sous-estime l'importance de la collection, ce qui est grave pour l'indication thérapeutique. Les seules techniques neuro-radiologiques capables d'apprécier la topographie et l'importance réelles d'un décollement sont l'angiographie carotidienne et la scanographie à condition d'être réalisées après le minimum de ponctions sous-durales.

CHAPITRE IV

DILATATIONS VENTRICULAIRES PASSIVES

DILATATIONS DE L'ESPACE SOUS-ARACHNOIDIEN

I - CADRE NOSOLOGIQUE

Lorsque le volume du parenchyme cérébral diminue, le liquide céphalo-rachidien vient occuper l'espace laissé libre, comme l'eau de pluie remplit les trous d'obus selon l'image de Clovis VINCENT. Le liquide s'accumule de façon passive dans les ventricules cérébraux dilatés et dans les espaces sous-arachnoïdiens.

La DILATATION VENTRICULAIRE PASSIVE est un symptôme commun aux atrophies et aux hypoplasies de siège sous-cortical :

- l'hypoplasie cérébrale est une insuffisance du développement cérébral dont les formes majeures, hydranencéphalie et kystes porencéphaliques congénitaux sont étudiées au chapitre VI.

- l'atrophie cérébrale est définie en anatomie pathologique comme une réduction acquise et irréversible, d'étiologie variable, du volume du parenchyme cérébral.

L'expression "hydrocéphalie a vacuo" les réunit car elle ne tient pas compte de la pathogénie des lésions. Cependant le terme d'hydrocéphalie prête à confusion avec l'hydrocéphalie vraie, où l'excès liquidien intra-cérébral n'est pas passif mais s'accompagne d'une hyperpression du liquide céphalo-rachidien avec amincissement secondaire du manteau cérébral. Nous avons préféré l'expression dilatation ventriculaire passive.

L'excès de liquide céphalo-rachidien à la convexité des hémisphères provoque un décollement cortical par DILATATION DE L'ESPACE SOUS-

ARACHNOIDIEN avec élargissement des sillons corticaux. La signification de ces décollements corticaux n'est pas univoque. Ils peuvent correspondre à des atrophies ou à des hypoplasies, localisées ou diffuses, du cortex cérébral. On les observe également dans des circonstances diverses où l'amincissement cérébral semble réversible et non lié à une destruction cérébrale : méningite, suites de convulsions, de traumatisme crânien, ou de deshydratation aiguë. Les nombreuses dénominations employées alors, arachnoïdite séreuse, hydrocéphalie externe, hydropisie méningée ..., rendent compte des imprécisions pathogéniques. La cisternographie isotopique et la tomodensitométrie permettront peut-être de connaître le mécanisme de ces altérations morphologiques cérébrales. Nous avons préféré rester à l'étape anatomique de dilatation de l'espace sous-arachnoïdien, quelles qu'en soient l'origine et l'évolution.

Les 23 observations se répartissent de la manière suivante :

- 12 cas de dilatations isolées de l'espace sous-arachnoïdien (obs. n° 50 à 61).

- 4 cas de dilatations passives isolées des ventricules cérébraux (obs. n° 62 à 65).

- 7 cas de dilatations des ventricules cérébraux et de l'espace sous-arachnoïdien (obs. n° 66 à 72).

- obs. n° 50 : Laurent LAC. ; Service du Professeur Gilly (11.374).
- obs. n° 51 : Samir DJE. ; Service du Professeur Gilly (11.738).
- obs. n° 52 : Imed MIS. ; Service du Professeur François (16.196).
- obs. n° 53 : Daniel FER. ; Service du Professeur François (16.171).
- obs. n° 54 : Samir BEN. ; Service du Professeur François (15.287).
- obs. n° 55 : Christelle GOT. ; Service du Professeur François (19.378).
- obs. n° 56 : Pascal PER. ; Service du Professeur Gilly (12.110).
- obs. n° 57 : Cédric COR. ; Service du Professeur François (20.472).

- obs. n° 58 : Geneviève GRA. ; Service du Professeur Gilly (11.814).
- obs. n° 59 : Nadia BER. ; Service du Professeur François (19.168).
- obs. n° 60 : Catherine MIL. ; Service du Professeur Gilly (10.548).
- obs. n° 61 : Mohamed BOU. ; Service du Professeur Monnet (21.886).
- obs. n° 62 : Sophie BRO. ; Service du Professeur François (16.279).
- obs. n° 63 : Pascal TON. ; Service du Professeur François (19.188).
- obs. n° 64 : Patrick CHA. ; Service du Professeur François (16.376).
- obs. n° 65 : Frédéric BEZ. ; Service du Professeur François (18.714).
- obs. n° 66 : Alexandra ABR. ; Service du Professeur Gilly (11.644 bis).
- obs. n° 67 : Lennda DJO. ; Service du Professeur Monnet (16.580).
- obs. n° 68 : Cathia PER. ; Service du Professeur François (14.082).
- obs. n° 69 : José POR. ; Service du Professeur François (16.410).
- obs. n° 70 : Juliette MAD. ; Service du Professeur François (18.841).
- obs. n° 71 : Yasmina KHE. ; Service du Professeur François (16.424).
- obs. n° 72 : Karine JAC. ; Service du Professeur Gilly (11.192).

II - ETUDE DES ANTECEDENTS ET DES SIGNES CLINIQUES D'APPEL, DONNEES DE LA TRANSILLUMINATION

obs. n°	Antécédents	Signes cliniques d'appel	Transillumination
50	Dysmaturité (2.050 g à terme).	15e jour : macrocéphalie asymétrique ; voussure frontale droite.	positive à droite
51	Détresse respiratoire néo-natale.	2 mois : macrocéphalie (+ 3 D.S.)	positive en front pariétal des 2 cô
52	Non connus.	2 mois : convulsions sans hyperthermie ; hypotonie de la nuque.	non concluante
53	Césarienne pour souffrance foetale ; réanimation néo-natale prolongée.	3 mois : périmètre crânien (P.C.) élevé (+ 2 D.S.) ; regard en coucher de soleil.	non concluante
54	Souffrance foetale : liquide amniotique teinté.	3 mois : hypotonie de la nuque.	Positive en front droit.
55	Néant.	3 mois : convulsions sans hyperthermie.	positive des 2 cô surtout à gauche.
56	Prématurité (2.400 g à 35 semaines)	3 mois : hypotonie de la nuque.	positive des 2 cô surtout en fronta droit.
57	Hypertension artérielle en fin de grossesse.	4 mois : état de mal convulsif généralisé ; hémiparésie gauche post-critique.	non réalisée
58	Néant	4 mois : convulsions sans hyperthermie.	négative
59	6 mois : deshydratation grave.	6 mois : coma pendant 24 heures	non concluante
60	Cataracte congénitale. Enfant victime de sévices.	11 mois : retard psycho-moteur ; microcéphalie (- 3 D.S.).	négative
61	15 mois : deshydratation grave.	15 mois : coma pendant 36 heures.	non réalisée
62	post-maturité. Césarienne pour dystocie cervicale.	15e jour : mauvaise qualité du regard.	non réalisée

63	Césarienne pour bassin rétréci. Dysmaturité (2.060 g à terme).	3 mois : hypotonie axiale.	positive des 2 côtés
64	Néant	12 mois : retard psycho-moteur majeur ; microcéphalie (- 3 D.S.) quadriplégie spastique.	non réalisée
65	Néant	16 mois : troubles de la vigilance ; paralysie bilatérale du moteur oculaire externe.	non réalisée
66	Accouchement difficile; premier cri à 15 mn.	1er jour de vie : état de mal convulsif pendant 3 jours.	négative
67	Accouchement difficile; premier cri à 5 mn.	1er jour de vie : hypotonie axiale majeure.	négative
68	Polymalformée ; microcéphalie (- 4 D.S.)	1er jour de vie : hypotonie globale.	positive des 2 côtés
69	Néant.	4 mois : convulsions sans hyperthermie.	non réalisée
70	Accouchement difficile; premier cri à 3 mn.	4 mois : convulsion sans hyperthermie ; régression psychomotrice.	non réalisée
71	Néant.	7 mois : retard psycho-moteur ; microcéphalie (- 3 D.S.).	non réalisée
72	Prématurité, gémellarité (1.660 g à la naissance). Souffrance cérébrale néo-natale.	20 mois : état de mal convulsif lors d'une hyperthermie à 39°.	positive en frontal droit

II.1 - Etude des antécédents

Deux circonstances pathologiques se détachent : les notions d'accouchement difficile (25 % des cas) et de faible poids de naissance (17 % des cas).

- L'accouchement est considéré comme "difficile" dans 4 cas, la souffrance foetale ou néo-natale s'exprimant par un retard du premier cri (obs. n° 66, 67 et 70) ou simplement par le caractère teinté du liquide amniotique (obs. n° 54). Dans deux autres cas, une césarienne a été nécessaire (obs. n° 53 et 62).

- Un poids de naissance inférieur à 2500 grammes est retrouvé dans 4 observations : 2 prématurés (obs. n° 56 et 72) et 2 dysmatures (obs. n° 50 et 63).

Une pathologie anté-natale a été mise en évidence plus rarement : maternelle (obs. n° 57) ou foetale (obs. n° 60 et 68) sans que l'on puisse préciser dans l'observation n° 60 la responsabilité respective des sévices et d'une anomalie congénitale.

II.2 - Signes cliniques d'appel

Par ordre de fréquence décroissante, nous avons rencontré :

- des convulsions, 8 fois : sans hyperthermie (obs. n° 55, 58, 69), associées à un retard psycho-moteur (obs. n° 70), à un trouble du tonus (obs. n° 52) ou réalisant un état de mal convulsif (obs. n° 57, 66 et 72).

- un retard psycho-moteur associé à une microcéphalie, 3 fois : observations n° 60, 64 et 71.

- des troubles du tonus, entre 2 et 3 mois, 3 fois : observations n° 54, 56 et 63.

- un examen neurologique néo-natal perturbé, 3 fois : observations n° 62; 67 et 68.

- une macrocéphalie, 3 fois : observations n° 50, 51 et 53.

- des troubles de la vigilance, 3 fois : le coma survient au cours d'une deshydratation aiguë dans les observations n° 59 et 61. Dans l'observation n° 65, le trouble de conscience évoque l'hypertension intracrânienne.

II.3 - Transillumination

Réalisée 15 fois, elle donne les résultats suivants :

- positive 8 fois : dont 7 cas de décollement sous-arachnoïdien (obs. n° 50, 51, 54, 55, 56, 68 et 72) et un cas de dilatation ventriculaire passive sans décollement cortical (obs. n° 63).

- négative 4 fois : elle méconnaît le décollement sous-arachnoïdien dans les observations n° 58, 60, 66 et 67. Pourtant, l'épanchement liquidien a sensiblement la même épaisseur que dans le groupe des transillu-minations positives. La seule différence, expliquant ces faux négatifs, pourrait être l'extension plus réduite du décollement dans ce deuxième groupe.

- non concluante 3 fois : la diffusion lumineuse est à la limite de la normale dans les observations n° 52, 53 et 59.

III - RESULTATS DE LA PONCTION SOUS-DURALE, DE L'EXAMEN DU FOND D'OEIL, DE L'ELECTRO-ENCEPHALOGRAMME, DE L'ECHO-ENCEPHALOGRAMME ET DE LA SCINTIGRAPHIE CEREBRALE

obs. n°	P.S.D.	F.O.	E.E.G.	Echo médian	Scinti.
50	négative	normal	normal	non précisé	normale
51	négative	normal	normal	non précisé	normale
52	négative	normal	tracé ralenti en frontal D. Signes irritatifs prédominant en fronto-rolandique G.	dévié de 4 mm vers la droite	non pratiquée
53	négative	pas de compte rendu	hypovoltage diffus	en place	non pratiquée
54	négative	normal	hypovoltage hémisphérique droit.	dévié de 5 mm vers la gauche	non pratiquée
55	négative	normal	hypovoltage hémisphérique droit.	en place	non pratiquée
56	négative	normal	normal	en place	normale
57	négative	normal	tracé ralenti sur l'hémisphère gauche.	en place	non pratiquée
58	non réalisée	normal	ondes lentes et pointes ondes lentes en temporo-occipital gauche.	en place	normale
59	négative	normal	tracé ralenti sur l'hémisphère droit.	dévié de 4 mm vers la droite	non pratiquée
60	négative	non visible (cataracte)	surcharge rapide sur l'hémisphère gauche.	en place	normale
61	non réalisée	flou papillaire	hypovoltage hémisphérique droit.	dévié de 3 mm vers la gauche	normale
62	non réalisée	normal	ondes lentes et signes irritatifs en temporal droit.	dévié de 4 mm vers la gauche	ventricules latéraux dilatés
63	non réalisée	normal	tracé ralenti avec signes irritatifs prédominants en temporo-occipital droit.	en place	non réalisée

64	non réalisée	normal	tracé symétrique mal organisé, trop riche en fréquences rapides	en place	non réalisée
65	non réalisée	normal	hypovoltage hémisphérique droit.	en place	normale
66	négative	normal	état de mal électrique diffus.	non précisé	non réalisée
67	non réalisée	normal	hypovoltage hémisphérique droit.	en place	non réalisée
68	liquide sous pression, clair, des 2 côtés	normal	normal	en place	non réalisée
69	négative	normal	infravoltage généralisé	en place	non réalisée
70	négative	normal	tracé mal organisé. Hypovoltage à prédominance droite.	en place	non réalisée
71	non réalisée	normal	signes irritatifs diffus, tracé ralenti en temporo-occipital droit.	en place	non réalisée
72	non réalisée	normal	état de mal électrique à point de départ frontal droit.	en place	normale

III.1 - La ponction sous-durale

Réalisée chez 14 nourrissons, elle n'a été positive que dans l'observation n° 68 où elle montre un liquide clair, sous pression, dont la teneur en protéines n'a pas été mesurée.

III.2 - L'examen du fond d'oeil

Pratiqué dans 21 cas, l'observation n° 21 est la seule où l'examen montre des signes anormaux. Le flou papillaire découvert au décours du coma est probablement lié aux troubles ioniques, conséquence de la déshydratation sévère.

III.3 - Electro-encéphalogramme

Les aspects électriques rencontrés peuvent être répartis en 4 groupes :

- présence de signes irritatifs : observations n° 52, 62, 63, 66 et 72.
- altérations globales du tracé, hypovoltage, ralentissement ou surcharge rapide diffus : observations n° 53, 64, 69, 70 et 71.
- altérations à prédominance unilatérale du tracé, sans signes irritatifs : observations n° 54, 55, 57, 58, 59, 60, 61, 65, 67.
- tracés normaux : observations n° 50, 51, 56 et 68.

III.4 - Echo-encéphalogramme

L'écho médian a été recherché 19 fois. Il est déplacé latéralement 5 fois :

- dans 2 cas (obs. n° 59 et 62), le déplacement, inférieur à 4 mm est lié à une asymétrie du développement des hémisphères cérébraux.
- dans 3 cas (obs. n° 52, 54 et 61) les structures médianes sont en place lors de l'angiographie. La fausse déviation de l'écho médian n'est explicable que dans l'observation n° 54 où il existe un céphalhématome du côté droit.

III.5 - Scintigraphie cérébrale

Sur les 9 examens réalisés, 8 sont normaux ; le neuvième montre de larges images lacunaires correspondant aux ventricules latéraux dilatés (obs. n° 62). La scintigraphie cérébrale a une valeur par sa négativité, une image d'hyperfixation conduisant à mettre en doute le diagnostic d'atrophie ou d'hypoplasie.

IV - DONNEES DE L'ANGIOGRAPHIE CAROTIDIENNE, DE L'ENCEPHALOGRAPHIE GAZEUSE. EVOLUTION

obs. n°	Angio-carotidienne	Encéphalographie gazeuse	Evolution
50	Décollement fronto-pariétal droit de 4 mm. Visible de profil et de contour irrégulier.	non pratiquée	18 mois : développement psycho-moteur normal. PC = + 1,5 D.S.
51	Décollement hémisphérique droit de 4 mm visible de face et de profil, de contour mamelonné. Débord artériel et veineux de 4 mm vers la droite.	non pratiquée	2 ans : développement psycho-moteur normal. PC = + 2,5 D.S. (Macrocéphalie simple).
52	Décollement frontal droit de 4 mm visible de profil, de contour mamelonné.	non pratiquée	7 mois : hypsarythmie ; régression psycho-motrice. décès à 15 mois. PC = ?
53	Décollement hémisphérique droit de 5 mm visible de face et de profil, et de contour mamelonné.	non pratiquée	4 ans : développement psycho-moteur normal. PC = + 3,5 D.S.
54	Décollement pariétal droit de 5 mm visible de face; contour irrégulier.	non pratiquée	2 ans : développement psycho-moteur subnormal PC = + 4 D.S.
55	Décollement fronto-pariétal droit de 4 mm visible de face et de profil et de contour irrégulier.	Atropie corticale bilatérale modérée, à prédominance gauche.	1 an : encéphalopathie épileptogène évolutive. PC = - 4 D.S.
56	Décollement frontal droit de 5 mm visible de profil, contour irrégulier.	Passage gazeux en sous-dural ; ventricules latéraux non imprégnés.	18 mois : développement psycho-moteur normal. PC = + 2,5 D.S.
57	Décollement fronto-pariétal droit de 3 mm visible de face et de profil, contour mamelonné.	non pratiquée	10 mois : développement psycho-moteur normal. EEG subnormal sous dépakine. PC = - 3 D.S.
58	Décollement fronto-pariétal gauche de 5 mm visible de profil, contour mamelonné.	Atrophie corticale modérée bilatérale.	2 ans : développement moteur normal mais pas de vocabulaire. EEG perturbé. PC = M.
59	Décollement fronto-pariétal G. de 6 mm, visible de profil. Contour mamelonné, débord artériel de 2 mm vers la droite.	non pratiquée	2 ans : développement psycho-moteur normal. EEG normal. Scanographie normale. PC = - 1 D.S.

60	Décollement frontal gauche de 5 mm, visible de profil ; contour mamelonné.	normale	18 mois : retard psychomoteur majeur. Cécité. PC = - 3 D.S.
61	Décollement frontal droit de 6 mm visible de face et de profil, contour mamelonné. Débord artériel de 3 mm vers la gauche	non pratiquée	recul insuffisant
62	Dilatation bilatérale majeure et passive des ventricules latéraux. Artères corticales sinueuses. Débord artériel de 3 mm vers la gauche.	Dilatation ventriculaire bilatérale majeure, plus marquée du côté droit.	15 mois : retard psychomoteur majeur. PC = - 2 D.S. Hypsarythmie.
63	Dilatation bilatérale modérée et passive des ventricules latéraux. Artères corticales sinueuses. Fig. 2 et 3.	Atrophie sous-corticale bilatérale, symétrique.	8 mois : retard psychomoteur majeur. PC = - 4 D.S. 10 mois : décès par méningite purulente.
64	Dilatation bilatérale modérée et passive des ventricules latéraux.	Atrophie sous corticale bilatérale, symétrique.	4 ans : quadriparésie spastique. Retard psychomoteur majeur, comitialité clinique et électrique. PC = ?
65	Dilatation bilatérale modérée et passive des ventricules latéraux.	Atrophie sous corticale bilatérale modérée.	Recul insuffisant.
66	Décollement pariétal gauche de 3 mm visible de profil, contour mamelonné. Dilatation ventriculaire.	Non pratiquée.	30 mois : quadriparésie spastique. Retard psychomoteur modéré. EEG normal PC = ?
67	Décollement pariétal droit de 5 mm visible de profil, contour mamelonné. Dilatation ventriculaire.	Discrète dilatation ventriculaire.	Recul insuffisant.
68	Décollement fronto-pariétal droit de 5 mm visible de profil contour d'aspect non précisable Veines thalamostriées non vues.	Atrophie cortico-sous-corticale.	4 ans : retard psychomoteur. EEG sans signes irritatifs. PC = - 4 D.S.
69	Décollement fronto-pariétal droit de 5 mm visible de profil contour régulier. Dilatation ventriculaire.	Atrophie cortico-sous-corticale.	2 ans : retard psychomoteur majeur. PC = + 2,5 D.S.
70	Décollement hémisphérique droit de 8 mm, visible de face et de profil. Contour mamelonné. Dilatation ventriculaire modérée	Atrophie cortico-sous-corticale majeure.	2 ans : retard psychomoteur majeur. Crises convulsives subintrantes. PC = - 2 D.S.
71	Décollement frontal droit de 3 mm visible de profil. Contour régulier. Dilatation ventricul.	non pratiquée	3 ans : retard psychomoteur majeur. PC = ?
72	Décollement hémisphérique D. de 5 mm visible de face et de profil contour mamelonné. Dilatation ventriculaire discrète.	Atrophie cortico-sous-corticale	30 mois : retard psychomoteur. EEG perturbé. PC = + 2,5 D.S.

IV.1 - Angiographie carotidienne

A - Les dilatations de l'espace sous-arachnoïdien :

Les vaisseaux corticaux sont séparés de la table interne de la voûte crânienne par une distance qui ne dépasse pas, normalement, 1 à 2 mm (TAVERAS - 34).

Deux caractères permettent théoriquement de différencier un décollement sous-arachnoïdien d'un décollement sous-dural :

- l'aspect du contour du cerveau en regard. L'atrophie ou l'hypoplasie de la substance grise corticale provoquent un décollement du cortex et un élargissement des sillons (fig. 1). Le temps parenchymateux de l'angiographie montre la périphérie irrégulière et mamelonnée du décollement. Ce signe est infidèle et trompeur. Il était absent dans trois

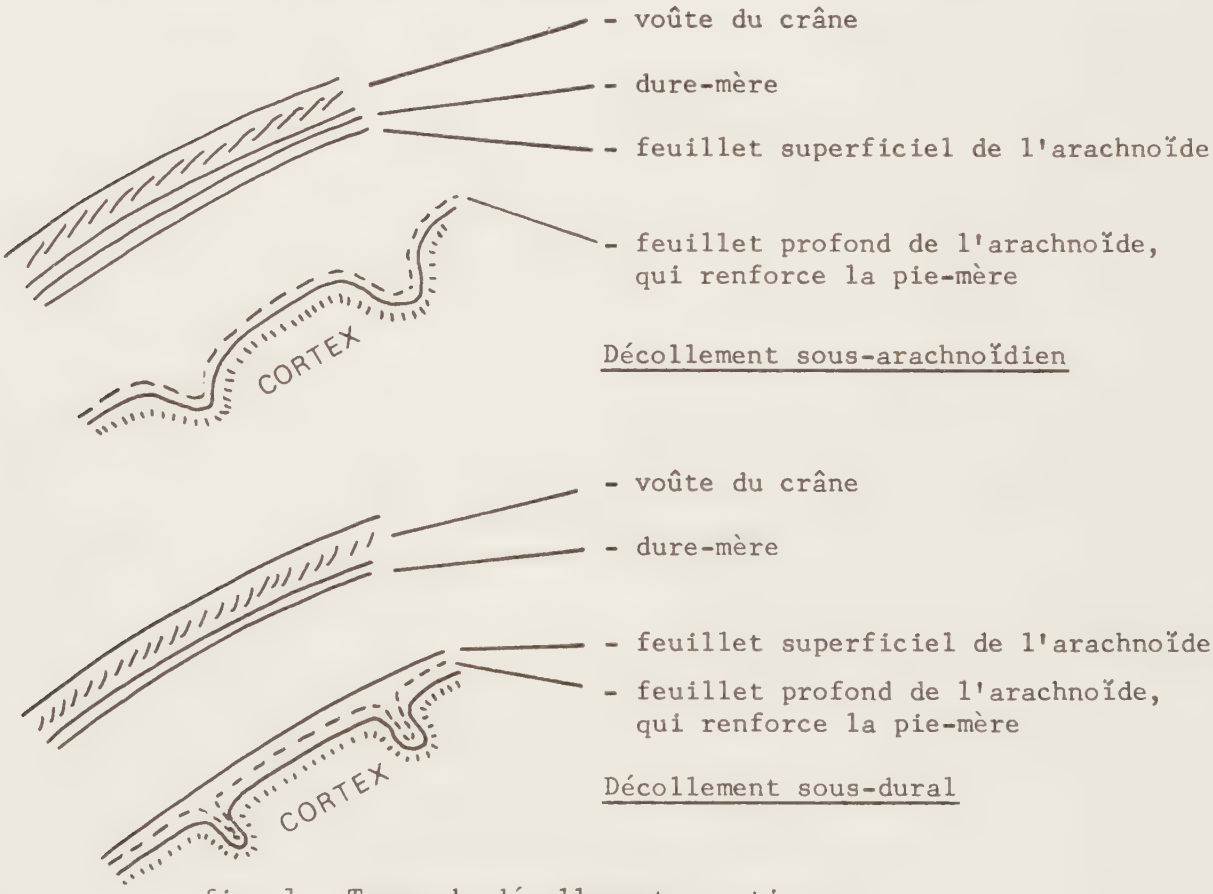

fig. 1 - Types de décollements corticaux

de nos observations : les observations n° 69 et 71 où le décollement avait un contour régulier, d'aspect sous-dural (fig. 1) ; dans l'observation n° 68, la trop faible quantité de produit de contraste injectée ne permettait pas de préciser l'aspect de la périphérie du cortex. Un hématome sous-dural ancien, avec atrophie cérébrale sous-jacente, peut simuler à l'angiographie un décollement uniquement sous-arachnoïdien.

- l'inégalité du décollement des veines pie-mériennes et des artères superficielles. Le décollement sous-arachnoïdien est classiquement plus important au temps veineux qu'au temps artériel. Ce signe nous a paru, à l'expérience, difficile à reconnaître et à affirmer.

B - Les dilatations ventriculaires passives :

Au temps artériel de face, l'amincissement du parenchyme rapproche le point sylvien de la voûte et ouvre l'angle sylvien (fig. 2). De profil, la dilatation du IIIème ventricule soulève le corps calleux et l'artère péricalleuse (fig. 3). Plus ou moins marquées selon l'importance de la dilatation, ces modifications topographiques témoignent uniquement d'un excès de liquide céphalo-rachidien dans les cavités ventriculaires. Au contraire, l'aspect sinueux des artères intra-craniennes permet d'affirmer le caractère passif de la dilatation ventriculaire (LE MAY - 18) (fig. 2 et 3), en l'opposant aux vaisseaux étirés de l'hydrocéphalie (chapitre V).

Au temps veineux de face, la veine thalamo-striée sous-tend le ventricule latéral. Selon le degré de dilatation ventriculaire, elle est abaissée, horizontalisée, quel que soit le mécanisme actif ou passif de l'excès de liquide céphalo-rachidien.

fig. 2 - Dilatation ventriculaire passive

obs. n° 63 (4 mois)

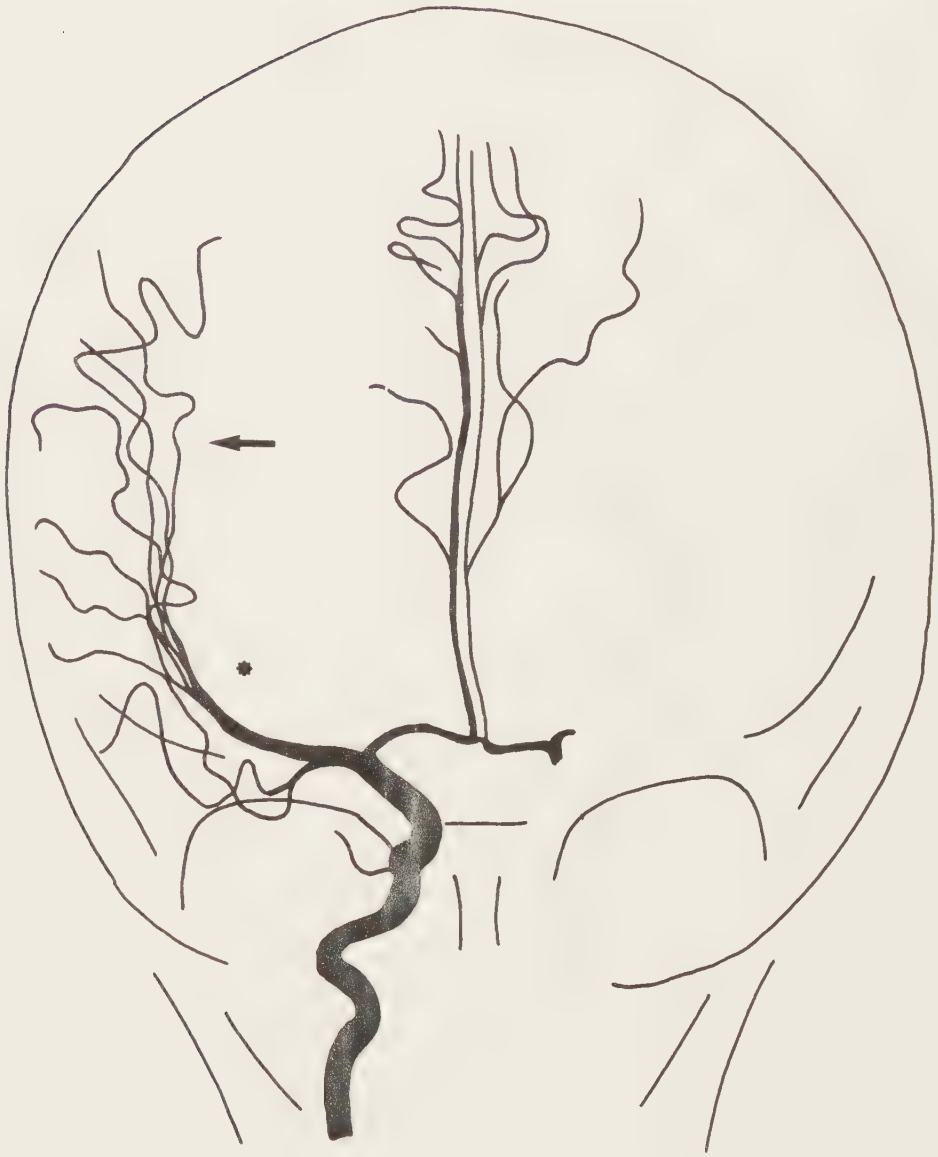

Temps artériel de face : l'angle sylvien (✱) est ouvert, le point sylvien droit (↑) est trop proche de la voûte, signes indirects de dilatation ventriculaire. Les artères corticales sont sinueuses, à l'inverse de ce que l'on observe dans les hydrocéphalies.

fig. 3 - Dilatation ventriculaire passive

obs. n° 63 (4 mois)

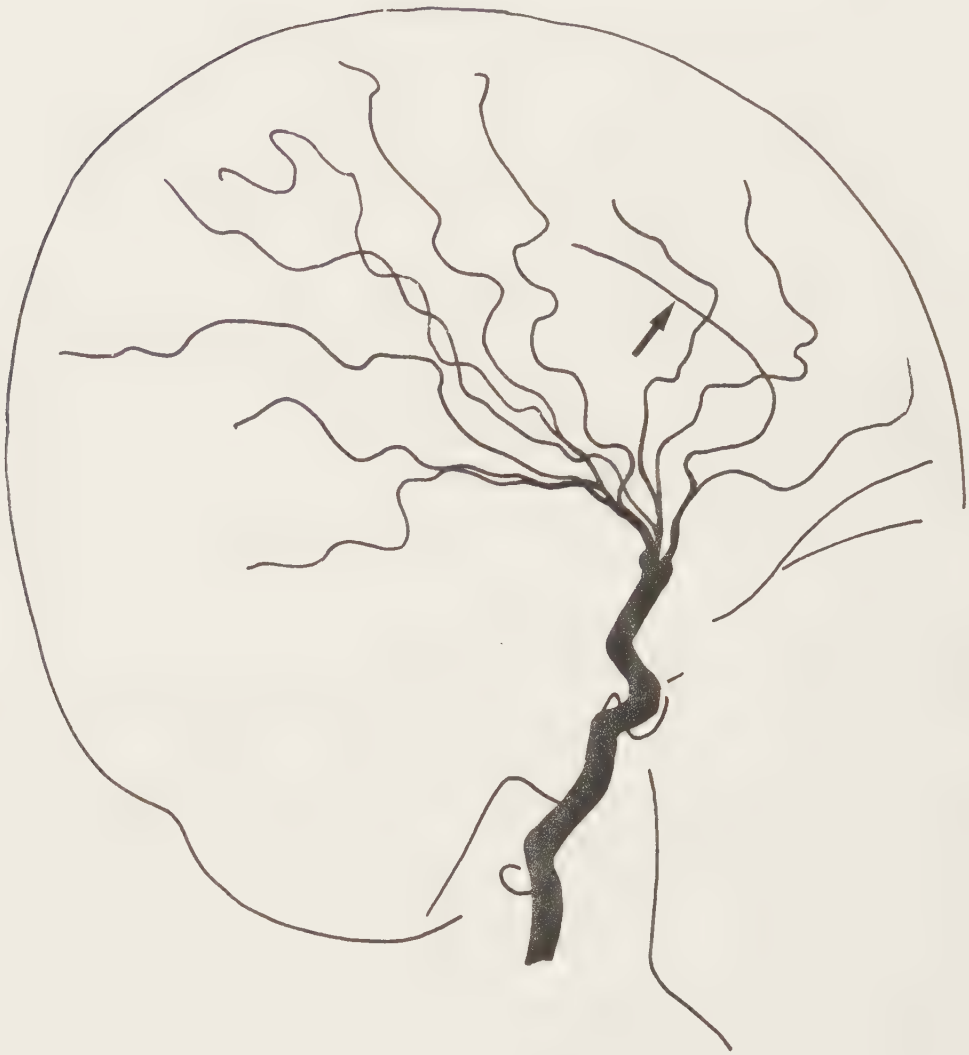

Temps artériel de profil : l'artère péricalleuse est trop proche de la voûte (↗), conséquence de la dilatation du IIIème ventricule.

Le trajet sinueux des artères corticales se rencontre dans les atrophies majeures du cortex cérébral, comme si la dilatation des sillons corticaux permettait la "divagation" des vaisseaux superficiels.

IV.2 - Encéphalographie gazeuse

Réalisée chez 14 nourrissons, elle donne les résultats suivants :

Le décollement est reconnu 6 fois sur 8. L'encéphalographie gazeuse le méconnaît dans l'observation n° 56, où l'examen est ininterprétable en raison du passage gazeux dans l'espace sous-dural au point de ponction, et dans l'observation n° 67, où le passage insuffisant du gaz à la convexité cérébrale ne permet pas de voir le décollement.

Les dilatations ventriculaires sont reconnues 9 fois sur 9. Il faut remarquer que l'encéphalographie gazeuse ne permet pas de préciser le mécanisme actif ou passif de la dilatation ventriculaire. L'expression "atrophie sous-corticale" retrouvée dans beaucoup de compte rendus est un abus de langage car l'encéphalographie gazeuse ne permet pas de différencier une atrophie sous-corticale vraie d'une hydrocéphalie communicante.

L'encéphalographie gazeuse complète les résultats de l'angiographie carotidienne dans 3 observations :

- n° 68 : l'angiographie ne précise pas le siège sous-dural ou sous-arachnoïdien de l'épanchement et ne reconnaît pas la dilatation des ventricules.

- n° 69 et 71 : le contour régulier du décollement évoque une collection sous-durale. L'encéphalographie gazeuse reconnaît la dilatation des sillons corticaux et rétablit le diagnostic.

V - EVOLUTION

V.1 - Pour les décollements sous-arachnoïdiens isolés, alors que l'importance de l'épanchement et son siège sont comparables, l'évolution est :

- normale 6 fois (obs. n° 50, 51, 53, 56, 57, 59)

- subnormale 2 fois (obs. n° 54 et 58)

- très défavorable 3 fois (obs. n° 52, 55 et 60).

Il faut remarquer que le retard psycho-moteur constituait le signe d'appel dans l'observation n° 60.

V.2 - Dans les 3 observations de dilatations ventriculaires passives isolées, où l'évolution est connue, on constate chaque fois un important retard psycho-moteur (obs. n° 62, 63 et 64).

V.3 - Dans les 7 observations - dont le recul est suffisant - où l'augmentation du volume des ventricules est associée à celle des espaces péri-cérébraux, l'évolution est constamment marquée par un retard psycho-moteur (obs. n° 66, 68, 69, 70, 71 et 72).

Dans notre série, la découverte d'une dilatation ventriculaire a un mauvais pronostic constant. Au contraire, une dilatation isolée de l'espace sous-arachnoïdien comporte une évolution favorable ou assez favorable 8 fois sur 11.

VI - 1. Valeur diagnostique de l'angiographie carotidienne

Elle permet le diagnostic dans les 12 cas de dilatation isolée des espaces sous-arachnoïdiens, dans les 4 cas de dilatation ventriculaire passive, et dans 4 des 7 observations de dilatation ventriculaire passive associée à une dilatation des espaces sous-arachnoïdiens.

Les renseignements fournis par l'angiographie sont incomplets dans 3 observations sur 23 :

- dans l'observation n° 68, l'angiographie ne permet pas de préciser la taille des ventricules ni l'aspect du décollement. L'encéphalographie gazeuse est en faveur d'une atrophie cérébrale mais devant la positivité de la ponction sous-durale, une trépanation exploratrice est réalisée ; elle affirme l'atrophie corticale.

- dans l'observation n° 69, l'angiographie montre une dilatation

ventriculaire et un décollement à contours réguliers. Les convulsions isolées, le périmètre crânien à + 1 D.S. ne sont pas incompatibles avec le diagnostic de collection sous-durale extra-fontanellaire ; l'encéphalographie gazeuse affirmera que le décollement est dû à une atrophie cortico-sous-corticale.

- dans l'observation n° 71, l'angiographie montre également une dilatation ventriculaire et un décollement à contours réguliers. Il n'y a eu ni intervention, ni encéphalographie gazeuse mais la minceur du décollement, l'importance de la dilatation ventriculaire et de la microcéphalie (-3 D.S.) permettent d'éliminer le diagnostic d'hématome sous-dural.

VI .2 - Valeur pronostique de l'angiographie carotidienne

Une dilatation ventriculaire passive chez un nourrisson va s'accompagner d'un retard psycho-moteur. Au contraire, la seule dilatation de l'espace sous-arachnoïdien évolue favorablement dans la majorité des cas.

CHAPITRE V

HYDROCEPHALIES NON TUMORALES

I - DEFINITION

L'hydrocéphalie se définit comme l'accumulation de liquide céphalo-rachidien à l'intérieur des cavités ventriculaires avec hyper-pression liquidienne et amincissement secondaire du manteau cérébral (LAPRAS - 13).

Cette définition permet d'éliminer "l'hydrocéphalie passive", ou "hydrocéphalie a vacuo", dans laquelle le liquide céphalo-rachidien occupe l'espace laissé libre par l'encéphale atrophié.

Dans notre série, 8 observations répondent à ces critères :

- obs. n° 73 : Sandra SEV. ; Service du Professeur Gilly (11.361).
- obs. n° 74 : Stéphane JUL. ; Service du Professeur Monnet (18.201).
- obs. n° 75 : Sandrine PAB. ; Service du Professeur Gilly (13.197).
- obs. n° 76 : Alexia HOU. ; Service du Professeur Gilly (12.431).
- obs. n° 77 : Fadila MOU. ; Service du Professeur Ag. Daudet (57.622).
- obs. n° 78 : Sandrine JOC. ; Service du Professeur Gilly (11.017).
- obs. n° 79 : Chéma ZIO. ; Service du Professeur Gilly (12.590).
- obs. n° 80 : Jean-Paul MES. ; Service du Professeur Gilly (10.791).

II - ANTECEDENTS ET SIGNES CLINIQUES D'APPEL

obs. n°	Antécédents	Signes cliniques d'appel
73	. Chorio-méningite lymphocytaire maternelle au cinquième mois de grossesse.	2e jour de vie : . évolution excessive du périmètre crânien (P.C.) : + 1,5 cm en 48 h.
74	. Méningite lymphocytaire maternelle au cinquième mois de grossesse (pas de virus identifié). . P.C. moyen à la naissance.	5 mois : . macrocéphalie (+3,5 D.S.). . pas d'anomalie du regard. . retard psycho-moteur.
75	. grossesse gémellaire. . prématurité et dymaturité (1260 g. à la naissance). . détresse respiratoire néo-natale avec pauses.	7 mois : . évolution excessive du P.C. . regard en coucher de soleil. . voussure de l'hémicrâne gauche.
76	. néant	naissance : . macrocéphalie évolutive (+ 3 D.S.). . regard en coucher de soleil.
77	. myéloméningocèle opérée à la sixième heure. . P.C. moyen à la naissance.	3 mois : . macrocéphalie (+ 2,5 D.S.) stable. 20 mois : . plafonnement du regard.
78	. à 9 jours de vie : méningite purulente à pseudomonas acidovorans. . P.C. à - 2 D.S.	6 mois : . macrocéphalie (+ 2 D.S.) . regard en coucher de soleil.
79	. à 5 mois : méningite purulente probable, décapitée par les antibiotiques ; état de mal convulsif.	6 mois : . P.C. normal (+ 1 D.S.) . regard en coucher de soleil. . hémiparésie droite.
80	. à 11 mois : hématome sous-dural traité par ponctions. P.C. = + 2 D.S. . retard psycho-moteur.	17 mois : . macrocéphalie stable (+ 2 D.S.) . pas d'anomalie du regard. . retard psycho-moteur.

II.1 - Antécédents

4 malades ont des antécédents de méningite :

- méningite purulente à gram négatif (obs. n° 78).
- méningite purulente probable (obs. n° 79).
- chorio-méningite lymphocytaire maternelle (obs. n° 73) ; sa responsabilité dans l'apparition d'une hydrocéphalie est connue depuis les travaux de virologues tchécoslovaques.
- méningite lymphocytaire maternelle sans virus identifié (obs. n° 74).

II.2 - Signes cliniques d'appel

Le diagnostic d'hydrocéphalie probable a été porté cliniquement 5 fois, sur la constatation d'une macrocéphalie évolutive avec, trois fois, un regard en coucher de soleil.

Dans les trois autres cas, l'angiographie était demandée pour :

- bilan d'une macrocéphalie avec retard psycho-moteur (obs. n° 74 et 80).

- hémiparésie droite et regard en coucher de soleil dans les suites d'une méningite purulente probable décapitée par les antibiotiques (obs. n° 79).

III - DONNEES de la TRANSILLUMINATION, de l'EXAMEN du FOND D'OEIL et de l'ECHOENCEPHALOGRAPHIE

obs. n°	Transillumination	Fond d'oeil	Echo médian
73	diffusément positive.	Dystrophie chorio-rétinienne à foyers multiples.	non recherché.
74	négative.	aspect cicatriciel de chorio-rétinite bilatérale.	dévié de 10 mm vers la gauche.
75	non faite.	normal.	dévié de 10 mm vers la droite.
76	non faite.	normal.	dévié de 5 à 10 mm vers la gauche.
77	non faite.	normal.	dévié de 10 à 12 mm vers la droite.
78	positive, surtout en frontal, des deux côtés.	normal.	non recherché.
79	négative.	normal.	dévié de 2 mm vers la droite.
80	non faite.	normal.	non recherché.

III.1 - Dans l'hydrocéphalie, la transillumination est habituellement négative, sauf lorsque l'épaisseur du parenchyme cérébral laminé est très réduite, inférieure à un centimètre. Lorsque cet examen est positif, on peut déduire que le cortex est très mince et porter un mauvais pronostic psycho-moteur (LEPOIRE - 19).

La valeur de ce critère est discutable et dans nos deux observations où la transillumination était positive, le développement psychomoteur fut normal avec un recul supérieur à 30 mois.

Nous avons recherché une corrélation entre l'épaisseur du cortex, mesurée par l'angiographie, et le résultat de la transillumination :

- obs. 73 (2 semaines) : épaisseur corticale moyenne 2 cm.
  transillumination diffusément positive.

- obs. 74 (5 mois) : épaisseur corticale moyenne inférieure à 1 cm ; moins de 5 mm en temporo-occipital.
  transillumination négative.

- obs. 78 (6 mois) : épaisseur du cortex 2 cm en pariétal, un peu moins en frontal en raison d'une dilatation plus marquée des cornes frontales.
  transillumination positive surtout en frontal.

- obs. 79 (5 mois) : épaisseur corticale moyenne 2 cm.
  transillumination négative.

Examen simple et inoffensif, la transillumination ne paraît pas, dans cette courte série, refléter fidèlement les constatations angiographiques, ni être un bon critère pronostique.

III.2 - Le fond d'oeil a révélé des lésions de chorio-rétinite chez les 2 enfants dont la mère avait eu une méningite lymphocytaire pendant la grossesse (le bilan étiologique pratiqué chez ces 2 enfants a éliminé la toxoplasmose, la maladie des inclusions cytomégaliques et la rubéole).

III.3 - L'écho médian était dévié de façon significative dans 4 observations. Les causes de ces déviations sont multiples : asymétrie de développement des hémisphères cérébraux ; hydrocéphalie asymétrique ; hydrocéphalie associée à un kyste porencéphalique ; dilatation du IIIe ventricule qui rend la recherche de l'écho médian délicate.

Lorsque l'écho médian est déplacé, l'angiographie carotidienne ou le scanner permettent de vérifier la réalité de ce déplacement et d'en préciser la cause.

Les structures médianes étaient effectivement déplacées sur l'angiographie dans 3 cas (obs. n° 74, 76, 77), du fait de la prédominance unilatérale de l'hydrocéphalie.

Dans un cas (obs. n° 75), les structures médianes étaient en place. Nous avons pensé que l'asymétrie de la voûte crânienne avec voussure temporale gauche était responsable de cette fausse déviation de l'écho.

Dans un cas (obs. n° 79), une déviation non significative de l'écho médian concordait avec une hydrocéphalie très discrètement asymétrique.

IV - DONNEES de l'ELECTRO-ENCEPHALO-GRAPHIE, de la SCINTIGRAPHIE CEREBRALE et de la CISTERNOGRAPHIE ISOTOPIQUE

obs. n°	Electro-encéphalo-graphie	Scintigraphie	Cisternographie isotopique
73	tracé trop riche en ondes lentes avec pointes fréquentes bilatérales pendant le sommeil.	non faite	.le traceur atteint la convexité en 24 heures. .pas de reflux ventriculaire.
74	pendant le sommeil, aspects irritatifs antérieurs bilatéraux.	non faite	non faite
75	tracé mal organisé.	asymétrie des images de face : hémisphère gauche plus développé que le droit.	non faite
76	tracé très perturbé : ondes lentes très irrégulières, plus nombreuses sur l'hémisphère droit.	non faite	.diffusion ralentie dans les espaces sous-arachnoïdiens cérébraux. .pas de reflux ventriculaire.
77	tracé globalement ralenti.	non faite	non faite.
78	composante lente peu abondante à l'état de veille.	normale	non faite.
79	asymétrie importante entre les deux hémisphères : composante lente hémisphérique gauche.	non concluante	non faite.
80	globalement ralenti.	non faite	non faite.

IV.1 - L'électro-encéphalogramme a toujours été perturbé, sans apporter d'élément spécifique, sauf dans l'observation 79 où il montrait une importante asymétrie coexistant avec une hémiparésie droite.

IV.2 - La scintigraphie cérébrale n'a été pratiquée que dans trois observations sur sept. Son apport a été nul :

- dans l'observation n° 79, la discordance entre les images de face et de profil a empêché l'opérateur de conclure.

- dans l'observation n° 75, elle a montré un hémisphère gauche plus développé que le droit alors qu'il s'agissait d'une hydrocéphalie symétrique par blocage de la toile du quatrième ventricule.

- dans l'observation n° 78, elle était normale.

IV.3 - La cisternographie isotopique n'a été réalisée que deux fois : il s'agissait dans les deux cas d'une hydrocéphalie par obstacle extra-ventriculaire. Pourtant, aucun reflux ventriculaire du produit radioactif n'a été constaté. L'intérêt de cet examen a été nul dans notre série.

V - DONNEES de l'ANGIOGRAPHIE CAROTIDIENNE, de l'ENCEPHALOGRAPHIE GAZEUSE, EVENTUELLEMENT de l'AUTOPSIE

obs. n°	Angiographie carotidienne	Encéphalographie gazeuse	Autopsie éventuelle
73	Hydrocéphalie symétrique Epaisseur du cortex : 2 cm	Hydrocéphalie communicante	
74	Hydrocéphalie asymétrique surtout droite et postérieure. Epaisseur du cortex inférieure à 1 cm	Hydrocéphalie communicante. Dilatation majeure des ventricules latéraux. IIIe ventricule peu dilaté	Hydrocéphalie majeure. Aqueduc perméable. Aspect séquellaire de méningo-encéphalite de cause x.
75	Hydrocéphalie symétrique. Epaisseur du cortex : 2 cm.	Hydrocéphalie obstructive. Blocage complet de la toile du IVe ventricule.	
76	Hydrocéphalie asymétrique surtout droite et postérieure. Epaisseur du cortex : 2,5 cm. (fig. 5 à 7)	Echec : passage gazeux dans l'espace sous-dural	Hydrocéphalie majeure avec dilatation des citernes. Aqueduc perméable. Aucune trace de méningite ou d'hémorragie anciennes.
77	Hydrocéphalie asymétrique surtout gauche avec voussure osseuse temporale gauche. Epaisseur du cortex : 1,5 cm.	non faite	
78	Hydrocéphalie symétrique surtout antérieure. Epaisseur du cortex : 2 cm. (fig. 1 à 4)	non faite	
79	Hydrocéphalie asymétrique surtout gauche avec voussure osseuse temporale gauche. Epaisseur du cortex : 2 cm.	Hydrocéphalie communicante. Dilatation majeure des ventricules latéraux prédominant à gauche	
80	. Hydrocéphalie symétrique . décollement hémisphérique gauche de 5 mm . épaisseur du cortex : 2 cm	non faite	

V.1 - L'angiographie carotidienne

L'analyse de l'angiographie carotidienne classique montre dans l'hydrocéphalie :

- des modifications topographiques des vaisseaux liées à la dilatation ventriculaire. Ces modifications, non spécifiques, sont rencontrées également dans les atrophies sous-corticales.

- des modifications morphologiques provoquées par l'hyperpression liquidienne : l'étirement des vaisseaux.

L'analyse conduit à distinguer deux types d'hydrocéphalies :

- l'hydrocéphalie symétrique où la dilatation des ventricules latéraux est sensiblement égale (fig. 1 à 4). 4 de nos 8 observations appartiennent à ce groupe.

- l'hydrocéphalie asymétrique où la dilatation prédomine sur une partie ou sur l'ensemble d'un des ventricules latéraux. Ce caractère a été noté dans 4 observations. Les figures 5 et 6 montrent quelques particularités séméiologiques rencontrées dans les hydrocéphalies asymétriques. Ici la dilatation prépondérante d'une corne occipitale déplace latéralement les structures médianes postérieures : terminaison du sinus longitudinal supérieur, torcular ; le sinus droit et la veine de Galien sont parfois déplacés. A l'inverse, s'il s'agit d'une volumineuse corne frontale, le déplacement intéresse uniquement le système cérébral antérieur, sans engagement sous la faux du cerveau, elle-même déplacée par le processus malformatif.

Une dilatation globale d'un ventricule latéral provoque un déplacement global des structures médianes.

Il est rare que l'épaisseur du cortex soit identique en frontal et en occipital, d'où la distinction accessoire en hydrocéphalie antérieure (fig. 4) ou postérieure (fig. 7).

fig. 1 - Hydrocéphalie symétrique : obs. n° 78 (6 mois)

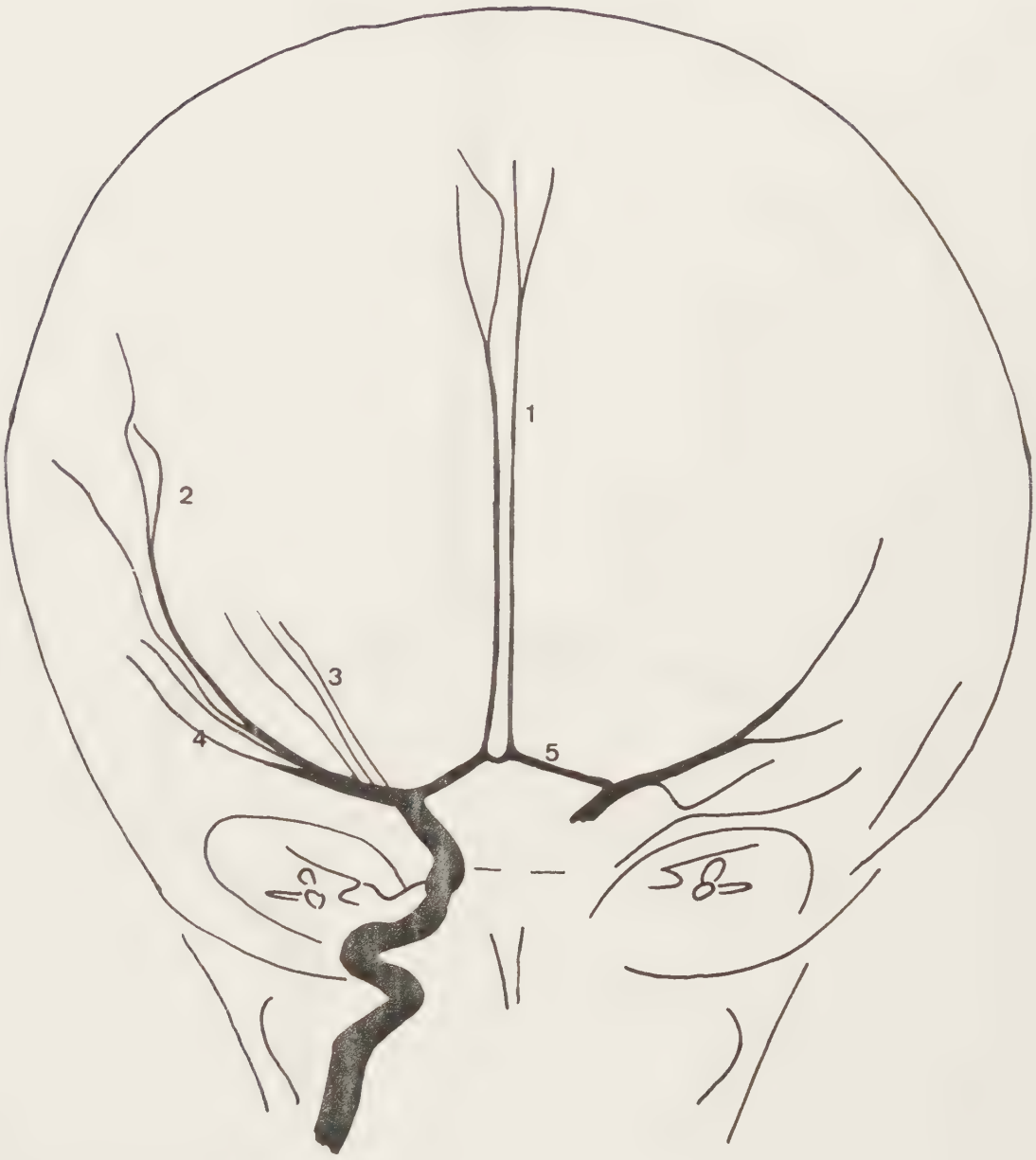

de face : temps artériel

Les artères cérébrales antérieures (1) sont médianes, tendues entre l'origine de la communicante antérieure et le genou du corps calleux.

Les branches de la cérébrale moyenne (2) sont déplacées en dehors et étirées, de même que les vaisseaux lenticulo-striés (3). Il en résulte une augmentation de l'espace séparant les systèmes cérébraux antérieur et moyen qui indique un élargissement du corps du ventricule latéral.

Une volumineuse corne temporale soulève le bouquet sylvien (4) ; une corne frontale dilatée émousse l'angle sylvien.

La première portion des cérébrales antérieures (5) est tendue, associée à un déplacement en dehors des deux siphons carotidiens.

fig. 2 - Hydrocéphalie harmonieuse ou symétrique : obs. n° 78 (6 mois)

Temps veineux de face

Ecartée de la ligne médiane à son origine, horizontale à sa terminaison, la veine thalamo-striée ( ) sous-tend un ventricule de taille très supérieure à la normale. Les structures médianes ne sont pas déviées latéralement, ce qui prouve le caractère symétrique Droite-Gauche de l'hydrocéphalie.

fig. 3 - Hydrocéphalie harmonieuse ou symétrique : obs. n° 78 (6 mois)

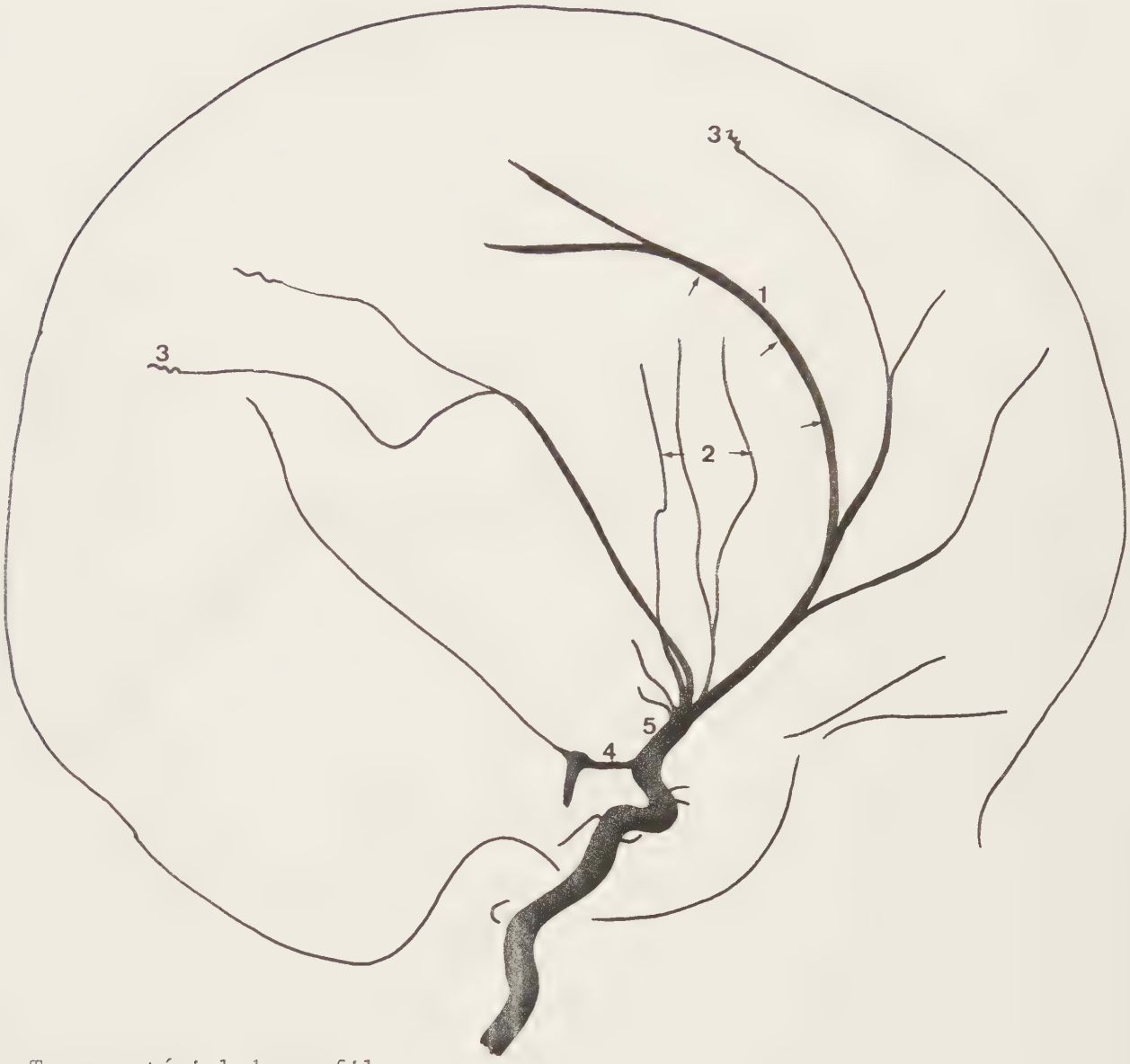

Temps artériel de profil

1 - l'artère péricalleuse, déroulée et tendue, est trop proche de la voute.

2 - la ligne de réflexion insulaire est effacée.

3 - les extrêmités artériolaires sont tire-bouchonnées, ou en "vrille de vigne", en raison du tassement de la substance cérébrale.

La tension de la communicante postérieure (4) et l'étirement du siphon carotidien (5) sont les témoins de la dilatation associée du IIIe ventricule.

fig. 4 - Hydrocéphalie symétrique : obs. n° 78 (8 mois)

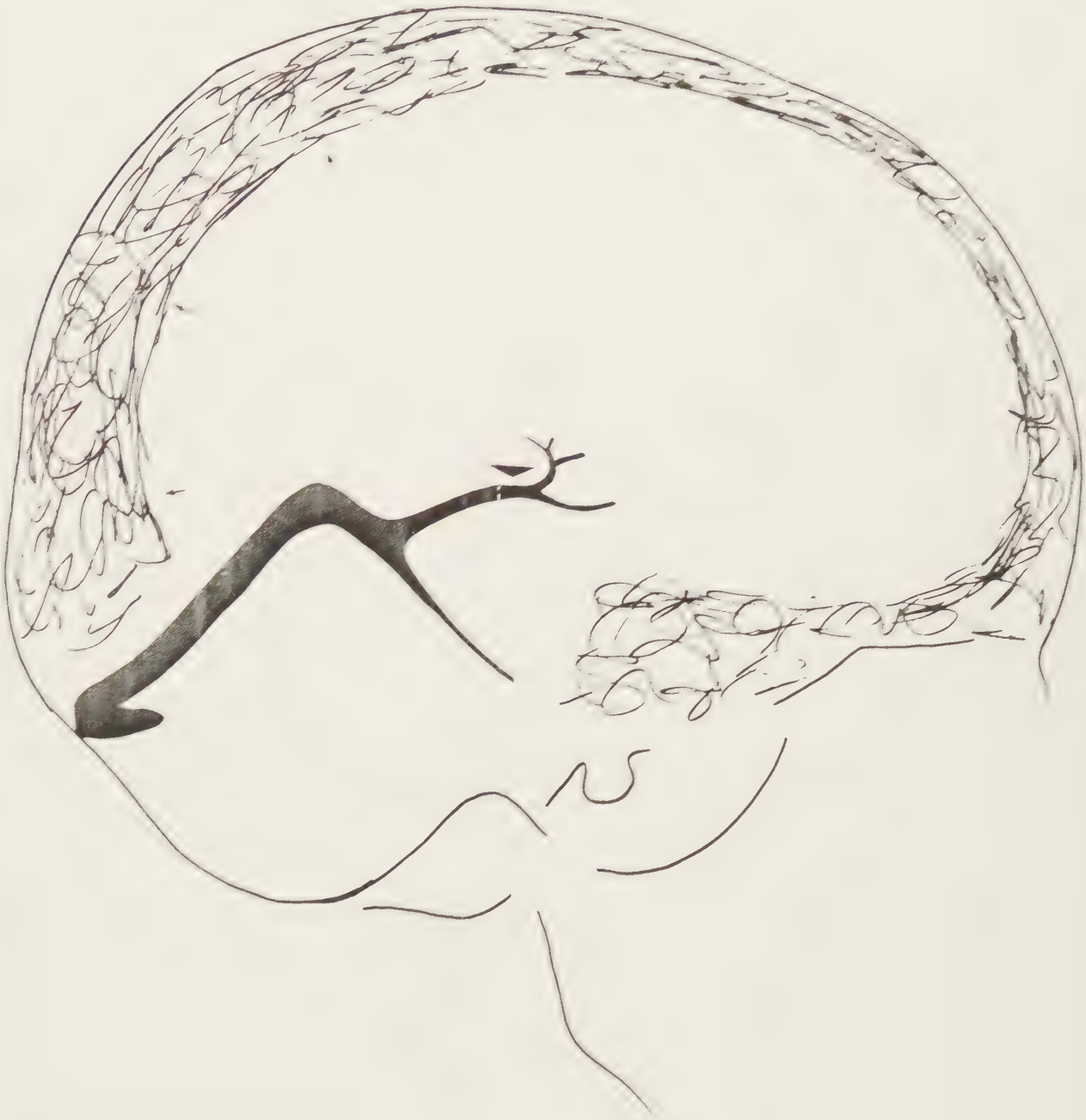

Temps veineux de profil

- La dilatation des ventricules latéraux abaisse les veines profondes (▼) et provoque la déchirure du septum interventriculaire.

- La parenchymographie plus dense à la partie postérieure du crâne (↑) permet de dire : hydrocéphalie surtout antérieure, par dilatation prédominante des cornes frontales des ventricules latéraux.

fig. 5 - Hydrocéphalie asymétrique : obs. n° 76 (1 mois ½)

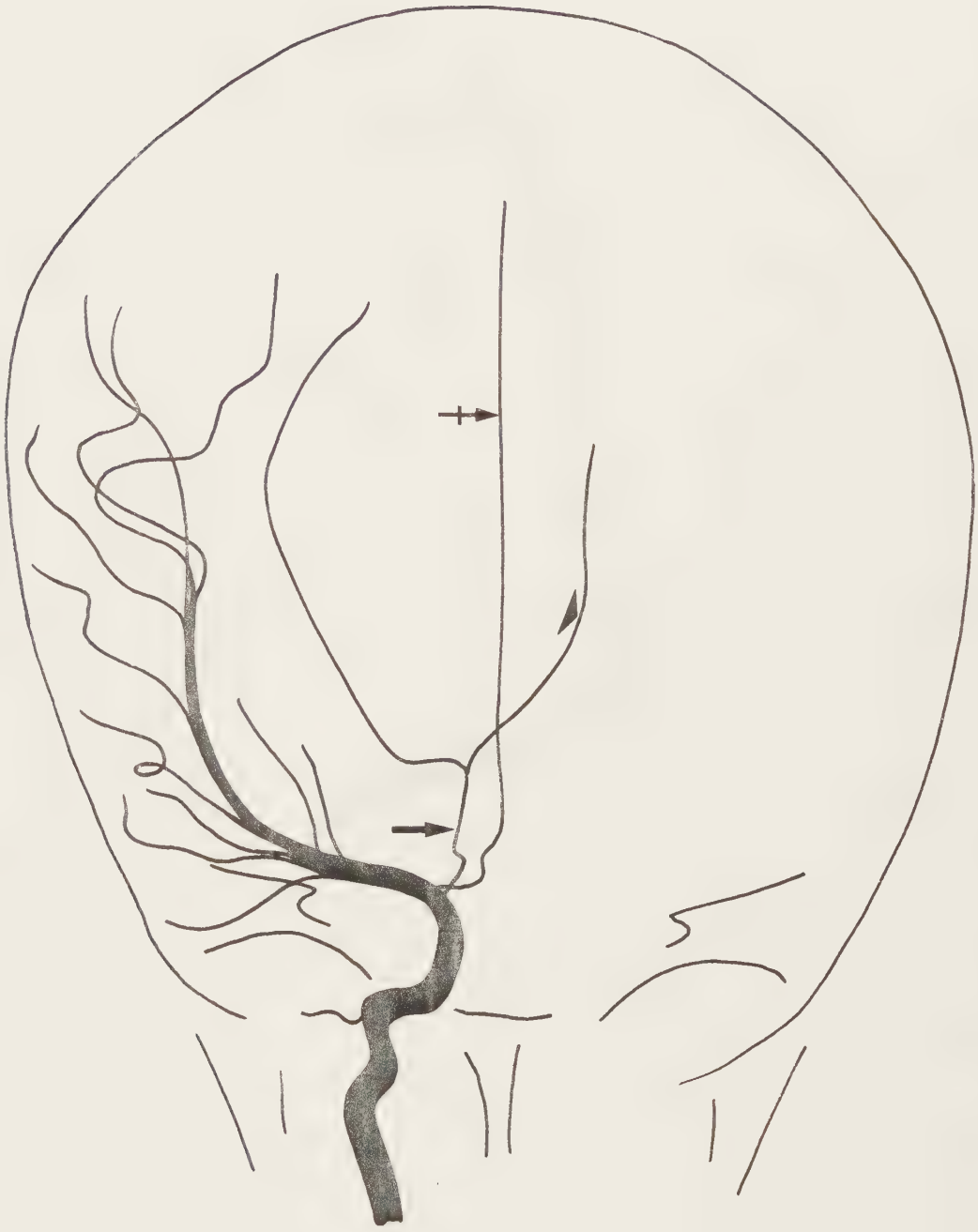

Temps artériel, de face

Hydrocéphalie surtout droite et postérieure, c'est-à-dire avec dilatation prédominante de la corne occipitale droite : déplacement à gauche de la ligne médiane de la branche occipitale interne (▼) de la cérébrale postérieure droite (→). La cérébrale antérieure droite (+→) est en place, médiane, car les cornes frontales sont symétriques.

fig. 6 - Hydrocéphalie asymétrique : obs. n° 76 (1 mois ½)

Temps veineux tardif : de face

Décalage vers la gauche de la partie postérieure de la faux du cerveau :

Sinus longitudinal supérieur (➡) et torcular (★).

Veines profondes non identifiables.

fig. 7 - Hydrocéphalie asymétrique : obs. n° 76 (1 mois ½)

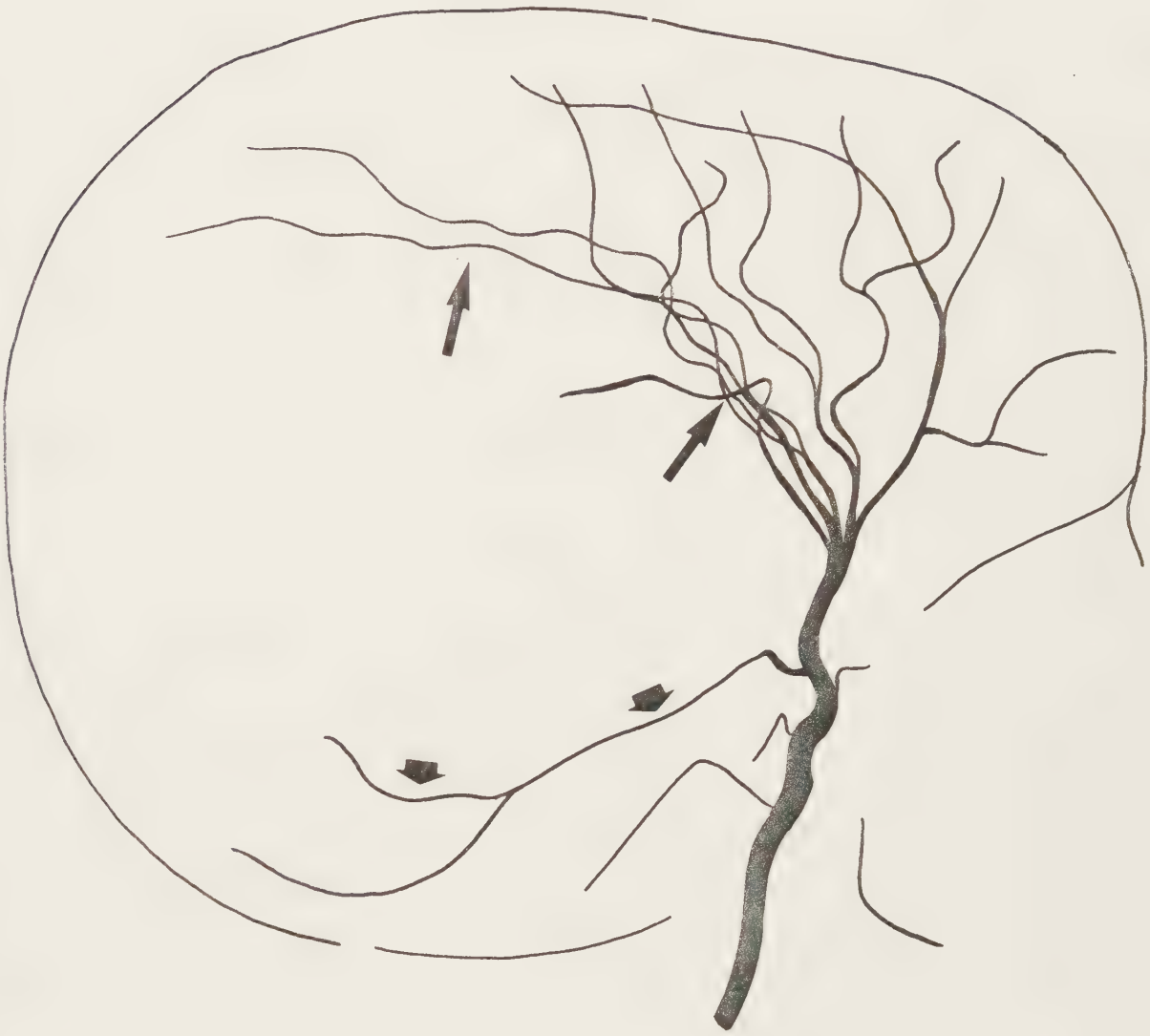

Temps artériel de profil

Hydrocéphalie surtout postérieure (en arrière du thalamus). La cérébrale postérieure ( ) et la sylvienne ( ) paraissent anormalement distantes l'une de l'autre par dilatation de la corne occipitale et du carrefour ventriculaire. Il n'y a pas d'amputation artérielle, pas d'anomalie de la richesse en collatérales artériolaires, il ne s'agit pas d'un kyste porencéphalique associé.

L'interprétation angiographique est difficile dans les asymétries majeures car il faut éliminer un kyste porencéphalique associé : en sa faveur, l'amputation d'une ou plusieurs branches artérielles, ou simplement l'absence de collatérales artérielles de 2e ou 3e ordre.

L'angiographie carotidienne est un examen fiable comme le montrent les constatations opératoires ou l'autopsie. Notre technique d'injection sélective carotidienne dans le sens du courant évite les superpositions, particulièrement gênantes sur le profil. Par contre, elle ne permet pas l'opacification globale du polygone de Willis, étape indispensable pour le diagnostic angiographique du siège du blocage (RAIMONDI 26, CASTAN 4).

Pour nous, la séparation en hydrocéphalie obstructive ou communicante repose sur l'encéphalographie gazeuse.

V.2 - L'encéphalographie gazeuse

Elle précise le niveau du blocage, ventriculaire ou extraventriculaire. Cet examen est délicat avant le sixième mois en raison de la facilité du passage gazeux dans l'espace sous-dural. Cet incident, plus fréquent lorsqu'une ponction lombaire a été pratiquée au cours des jours précédents, gêne ou empêche le remplissage ventriculaire et rend l'examen ininterprétable. Sur 5 examens, nous avons observé un échec de ce type. Dans les 4 autres cas, l'encéphalographie gazeuse a précisé un élément capital pour le traitement : la perméabilité ou non de la toile du IVe ventricule et de l'aqueduc de Svlvius.

VI - TRAITEMENT CHIRURGICAL - EVOLUTION

obs. n°	Traitement chirurgical	Evolution
73	2 mois : dérivation ventriculo-jugulaire droite.	30 mois : développement psycho-moteur normal. P.C. à 1,5 D.S. E.E.G. normal.
74	1 an : dérivation ventriculo-jugulaire droite.	13 mois : décès par septicémie.
75	16 mois : dérivation ventriculo-atriale droite.	28 mois : retard psycho-moteur modéré ; garde un "petit" coucher de soleil. P.C. stable à + 1 D.S.
76	2 mois : dérivation ventriculo-péritonéale droite. 3 mois : dérivation ventriculo-jugulaire gauche.	3 mois : décès. A l'autopsie : fort engagement amygdalien cérébelleux droit. Thrombose des grands sinus intra crâniens. Thrombose cave inférieure. Foie congestif, noir.
77	22 mois : dérivation ventriculo-atriale droite.	Recul insuffisant.
78	9 mois : dérivation ventriculo-jugulaire droite.	3 ans : excellent développement psycho-moteur ; demi-surdité appareillée. E.E.G. subnormal ; pas de traitement anticonvulsivant.
79	7 mois : dérivation ventriculo-jugulaire droite.	1 an : retard psycho-moteur important ; hémiparésie droite. Epilepsie séquellaire droite, électrique et clinique.
80	Pas d'indication opératoire.	Non connue.

VII.1 - Valeur diagnostique de l'angiographie carotidienne

- L'angiographie affirme l'hydrocéphalie en objectivant la dilatation ventriculaire et la tension des vaisseaux.

- Elle élimine le diagnostic de kyste porencéphalique ou d'hématome sous-dural lorsque l'écho médian est dévié ou les signes cliniques trompeurs. Elle précise la cause de cette déviation de l'écho.

- L'intérêt de l'angiographie classique dans le bilan étiologique des hydrocéphalies est plus modeste, à l'exception de deux causes rares : l'anévrysme de la veine de Galien et le papillome des plexus choroïdes. Le diagnostic du niveau du blocage est difficile à faire par l'angiographie carotidienne malgré certains aspects évocateurs, surtout veineux.

VII.2 - Valeur pronostique de l'angiographie carotidienne

Notre série est trop courte pour nous permettre d'évaluer la valeur pronostique de l'épaisseur du cortex et du caractère symétrique ou non de l'hydrocéphalie.

Pour RAIMONDI (27) plus que l'épaisseur du cortex cérébral, c'est son état de vascularisation qui permet de prévoir le développement psycho-moteur après le geste chirurgical.

CHAPITRE VI

MALFORMATIONS CEREBRALES SEVERES

I - CADRE NOSOLOGIQUE

Nous avons réuni dans ce chapitre quelques malformations caractérisées par l'absence plus ou moins complète et plus ou moins diffuse de substance cérébrale.

Dans l'hydranencéphalie, l'absence totale ou subtotale des hémisphères cérébraux réduit l'encéphale à un sac membraneux rempli de liquide céphalo-rachidien et recouvert par des méninges et un crâne normaux. Le mécanisme de production de l'hydranencéphalie est controversé : absence de développement des hémisphères, qui l'apparente à l'arhinencéphalie, ou destruction secondaire, qui la rapprocherait de la porencéphalie et de l'encéphalomalacie multikystique (ANDRE - 1). L'élévation du périmètre crânien est liée à un blocage de l'aqueduc de Sylvius ou à un trouble de la résorption du liquide céphalo-rachidien (ANDRE - 1) ; elle ne devient flagrante qu'après plusieurs semaines d'évolution.

Les porencéphalies sont des cavités pathologiques à l'intérieur du parenchyme cérébral. Entre le foyer d'encéphaloclasie et la forme multikystique diffuse, tous les degrés lésionnels existent, en particulier le kyste porencéphalique : formation kystique non tumorale, il constitue une cavité dans le parenchyme cérébral, exerçant vis-à-vis des formations voisines une action pathogène.

Le mécanisme de formation des kystes porencéphaliques permet d'opposer les formes congénitales aux formes acquises, d'origine traumatique, infectieuse, vasculaire ou dégénérative (NIXON - 22). La cavité kystique communique habituellement de façon large avec le ventricule sous jacent et augmente progressivement de taille. Secondairement, la

cavité peut s'isoler du système ventriculaire (CASTAN - 4). L'association à une hydrocéphalie est fréquente, par compression du trou de Monro, du troisième ventricule ou de l'aqueduc de Sylvius.

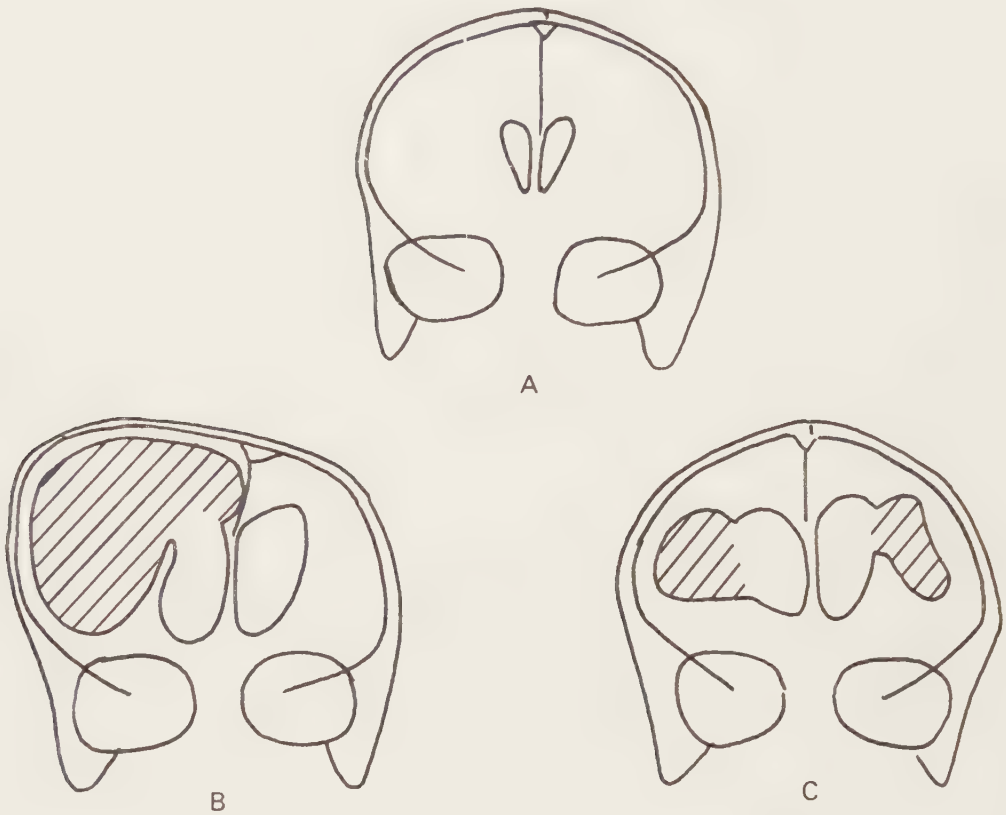

Types anatomiques de porencéphalie congénitale (aspects encéphalographiques) d'après NIXON (22).

A : aspect normal.

B : porencéphalie unilatérale. Noter la dilatation ventriculaire bilatérale, le déplacement des structures médianes vers le côté opposé (sinus longitudinal supérieur, zone d'attache de la faux et septum pellucidum), et la soufflure de la voûte du côté du kyste.

C : porencéphalie bilatérale : la faux du cerveau est médiane ; la voûte du crâne est symétrique.

8 observations de malformations cérébrales sévères ont été réunies : la première est une malformation complexe de la ligne médiane ; les sept autres sont des malformations hémisphériques. Seules deux observations (81 et 86) intéressent des filles.

- obs. n° 81 : Maria DEL. ; Service du Professeur François (15.366).
- obs. n° 82 : Mouamar LAO. ; Service du Professeur François (15.259).
- obs. n° 83 : Frédéric BAI. ; Service du Professeur Gilly (12.197).
- obs. n° 84 : Jérôme MIC. ; Service du Professeur Gilly (10.992).
- obs. n° 85 : Frédéric THU. ; Service du Professeur François (18.826).
- obs. n° 86 : Zohra AOU. ; Service du Professeur François (17.931).
- obs. n° 87 : Jérémie DEL. ; Service du Professeur François (17.096).
- obs. n° 88 : Michel COR. ; Service du Professeur Monnet (15.047).

II - ETUDE DES ANTECEDENTS et des SIGNES CLINIQUES d'APPEL ; DONNEES de la TRANSILLUMINATION, du FOND D'OEIL, de l'ELECTRO-ENCEPHALOGRAMME, de l'ECHO-ENCEPHALOGRAMME et de la SCINTIGRAPHIE CEREBRALE.

obs. n° - Diagnostic	Antécédents	Signes cliniques d'appel	Transillumination
81. Dysraphie complexe.	Parents probablement consanguins.	.méningo-encéphalocèle opérée à la 24e h. . 4 mois : .retard psycho-moteur .microcéphalie : P.C. = - 3 D.S. .hypertélorisme.	positive en front gauche.
82. Hypoplasie majeure de l'hémisphère gauche.	Mère diabétique.	.naissance : .hypotonie globale . réflexes archaïques incomplets . microcéphalie : P.C. = - 3 D.S.	non faite.
83. Hypoplasie majeure bilatérale des hémisphères.	néant.	.naissance : . hypotonie globale . réflexes archaïques absents . P.C. = + 1 D.S.	négative.
84. Kyste porencéphalique parasagittal antérieur gauche.	néant	.15e jour : . macrocéphalie évolutive. P.C. = + 3 D.S. ; voussure frontale gauche. .3e mois : . monoparésie du membre supérieur droit.	positive à gauche.
85. Agénésie de l'hémisphère gauche.	Aucun renseignement (enfant abandonné).	.2 mois : . hypertonie segmentaire droite. . microcéphalie : - 4 D.S. depuis la naissance.	positive sur l'hémisphère gauche sauf en frontal.
86. Hypoplasie majeure bilatérale des hémisphères.	hypertension artérielle gravidique traitée.	.5 mois : . retard psycho-moteur . macrocéphalie évolutive P.C. = + 8 D.S. (+ 3 D.S. à la naissance).	globalement positive.
87. kyste porencéphalique sylvien gauche.	Accouchement à 38 semaines; mauvais état général maternel.	.6 mois : . macrocéphalie évolutive: P.C. = + 4 D.S. (moyen à la naissance) ; voussure pariétale gauche.	négative.
88. Porencéphalie bilatérale majeure	néant.	.9 mois : . retard psycho-moteur . P.C. = + 2 D.S. (P.C. de naissance non connu).	non faite.

Fond d'oeil	Electro-encéphalogramme	Echo médian	Scintigraphie
normal	Activité plus lente, moins bien organisée sur l'hémisphère droit.	dévié de 3 cm vers la gauche.	non faite.
micropapille. atrophie optique bilatérale.	• signes irritatifs sur l'hémisphère droit. • tracé linéaire en fronto-temporal gauche.	dévié de 1 cm vers la droite.	non faite.
normal.	tracé isoélectrique.	dévié de 1 cm vers la gauche.	asymétrie des hémisphères : sinus longitudinal supérieur dévié vers la droite.
normal	hypovoltage hémisphérique gauche.	dévié de 1,5 cm vers la droite	non concluante.
normal	hypovoltage hémisphérique gauche.	dévié de 5 mm vers la droite.	non faite.
normal	• tracé pauvre et infravolté sur l'hémisphère droit. • pointes-ondes lentes en occipital et frontal gauches.	dévié de 7 mm vers la gauche.	normale.
normal	hypovoltage hémisphérique gauche.	dévié de 15 mm vers la droite.	non faite.
normal	infravoltage fronto-rolandique droit. Ondes lentes en temporo-occipital droit.	dévié de 1 cm vers la gauche.	non faite.

II.1 - Antécédents héréditaires et foetaux

Leur étude rétrospective apporte deux fois, de façon discutable, la notion d'un risque malformatif :

- obs. n° 81 : dysraphie et probable consanguinité.
- obs. n° 82 : hypoplasie d'un hémisphère cérébral et diabète maternel.

II.2 - Signes cliniques d'appel

- Dans 6 cas sur 8, le Périmètre crânien est anormal :

macrocrânie : le périmètre crânien dépasse + 2 D.S. dans 3 observations :

- n° 86 : hypoplasie majeure des hémisphères cérébraux.
- n° 84 et 87 : kyste porencéphalique unilatéral.

Dans ces trois observations, la macrocrânie est qualifiée d'évolutive en raison de l'accroissement trop rapide du périmètre crânien, et des signes associés : bombement de la fontanelle, disjonction des sutures, regard en coucher de soleil.

Dans les deux cas de kystes porencéphaliques, la macrocrânie est asymétrique avec bombement localisé de la voûte.

microcrânie : le périmètre crânien est inférieur à - 2 D.S. dans 3 observations :

- n° 81 : dysraphie complexe.
- n° 82 et 85 : hypoplasie majeure d'un hémisphère cérébral.

Dans l'observation n° 82, la valeur du périmètre crânien va atteindre la moyenne à 10 mois. Dans les 2 autres, le périmètre crânien restera stable aux environs de - 3 D.S.

L'examen neurologique montre des signes variables selon l'âge : en période néo-natale, ce sont des troubles du tonus musculaire et l'absence plus ou moins complète des réflexes archaïques (obs. n° 82 et 83). Plus tardivement, c'est le retard des acquisitions psycho-motrices (obs. n° 81, 86 et 88) ou la constatation de signes déficitaires (obs. n° 84).

II.3 - Transillumination

Cet examen a été pratiqué dans 6 observations. Il est quatre fois positif : obs. n° 81, 84, 85 et 86. Dans ces deux derniers cas, il existe une corrélation précise entre la zone positive en transillumination et le siège du maldéveloppement.

La transillumination est faussement négative 2 fois :

. obs. n° 83 : hypoplasie majeure des hémisphères cérébraux proche de l'hydranencéphalie.

. obs. n° 87 : kyste porencéphalique sylvien.

II.4 - Fond d'oeil

Un seul malade présente des anomalies du fond d'oeil constatées à l'âge de 2 mois : micropapilles et atrophie optique bilatérale (obs. n° 82).

II.5 - Electro-encéphalogramme

Tous les tracés pratiqués sont pathologiques, avec une bonne corrélation entre le siège des anomalies électriques et la localisation anatomique des lésions.

II.6 - Echo-médian

La déviation de l'écho médian, présente dans toutes ces observations, a été confirmée chaque fois par les examens neuroradiologiques.

II.7 - Scintigraphie cérébrale

3 malades seulement en ont bénéficié. Normale dans un cas d'hypoplasie majeure des hémisphères cérébraux (obs. n° 86), non concluante dans un cas de Kyste porencéphalique parasagittal (obs. n° 84), elle montre, dans l'observation n° 83, la déviation du sinus longitudinal supérieur. Cette déviation est le témoin d'une malformation cérébrale sévère développée pendant le premier trimestre de la vie intra-utérine (NIXON - 23).

III - DONNEES DE LA RADIOLOGIE

obs. n° diagnostic	Angiographie carotidienne
81. Dysraphie complexe.	De face : structures interhémisphériques déviées de 25 mm vers la gauche par développement asymétrique des hémisphères. Ventricule latéral droit très dilaté. De profil : l'aspect de l'artère cérébrale antérieure évoque l'agénésie du corps calleux (fig. 1).
82. Hypoplasie majeure de l'hémisphère gauche.	Structures interhémisphériques déviées de 15 mm vers la droite par développement asymétrique des hémisphères. Ventricule latéral gauche très dilaté. Hypoplasie majeure de l'hémisphère gauche avec artère cérébrale antérieure gauche non visible et artère sylvienne très grêle, arborisation réduite à deux collatérales plaquées contre la voûte.
83. Hypoplasie majeure bilatérale des hémisphères.	Gracilité artérielle diffuse. Dilatation ventriculaire bilatérale. Engagement veineux de 1 cm vers la gauche. Décollement pariéto-temporal droit de 1 cm. Plages avasculaires traduisant un hypodéveloppement majeur de la substance cérébrale proche de l'hydranencéphalie.
84. Kyste porencéphalique parasagittal antérieur G.	Engagement artériel et veineux de 25 mm vers la droite. Artère cérébrale antérieure gauche très grêle. Kyste porencéphalique fronto-rolantique gauche, bordé par des artérioles tendues.
85. Agénésie de l'hémisphère gauche.	Engagement artériel de 1 cm vers la droite. Artère cérébrale antérieure gauche filiforme. Agénésie de l'artère cérébrale moyenne gauche qui ne donne que des rameaux lenticulo-striés (fig. 2et 4). Vide vasculaire en fronto-pariéto-temporal gauche (fig. 3) : agénésie de l'hémisphère gauche.
86. Hypoplasie majeure bilatérale des hémisphères.	Gracilité, tension et extrême pauvreté de la distribution artérielle des deux hémisphères. Les artères cérébrales moyennes cheminent plaquées contre la voûte. Le parenchyme cérébral est présent uniquement en frontal. Hypoplasie majeure bilatérale des hémisphères.
87. Kyste porencéphalique sylvien G.	Structures interhémisphériques déplacées de 1 cm vers la droite par développement asymétrique des hémisphères. Kyste porencéphalique pariéto-temporal gauche de 7 cm de diamètre. De profil, disparition de la "vallée sylvienne" et présence de quelques artères grêles et tendues (fig. 5 à 8).
88. Porencéphalie bilatérale majeure.	Structures interhémisphériques déplacées de 1 cm vers la gauche par développement asymétrique des hémisphères. L'artère sylvienne droite ne donne que deux branches corticales étirées et plaquées contre la voûte. Multiples zones avasculaires avec décollement cortical en "calotte" : Porencéphalie bilatérale sévère.

Radiographies simples du crâne	Encéphalographie gazeuse
• orifice occipital médian de l'encephalocèle. • voussure temporale droite.	examen ininterprétable en raison du passage partiel de l'air en péri et sous-dural.
normales.	dilatation majeure du ventricule latéral gauche qui atteint pratiquement la voûte surtout l'hémisphère : hypoplasie majeure de l'hémisphère gauche. Ventricule latéral droit modérément dilaté.
normales.	ventricules dilatés. Décollement hémisphérique bilatéral : hypoplasie cérébrale majeure bilatérale.
• érosion du toit de l'orbite gauche. • voûte crânienne amincie en pariéto-temporal gauche.	dilatation ventriculaire majeure bilatérale. Processus expansif antérieur gauche, non communicant.
normales.	ventricules latéraux non imprégnés. Troisième ventricule déplacé vers la droite. Atrophie corticale gauche.
normales.	non réalisée.
voussure pariétale gauche.	dilatation ventriculaire bilatérale, plus marquée à droite. Processus expansif à gauche qui refoule en avant le ventricule latéral.
voussure pariétale droite.	Kystes porencéphaliques bilatéraux, surtout droits ; communications larges avec les cavités ventriculaires.

fig. 1

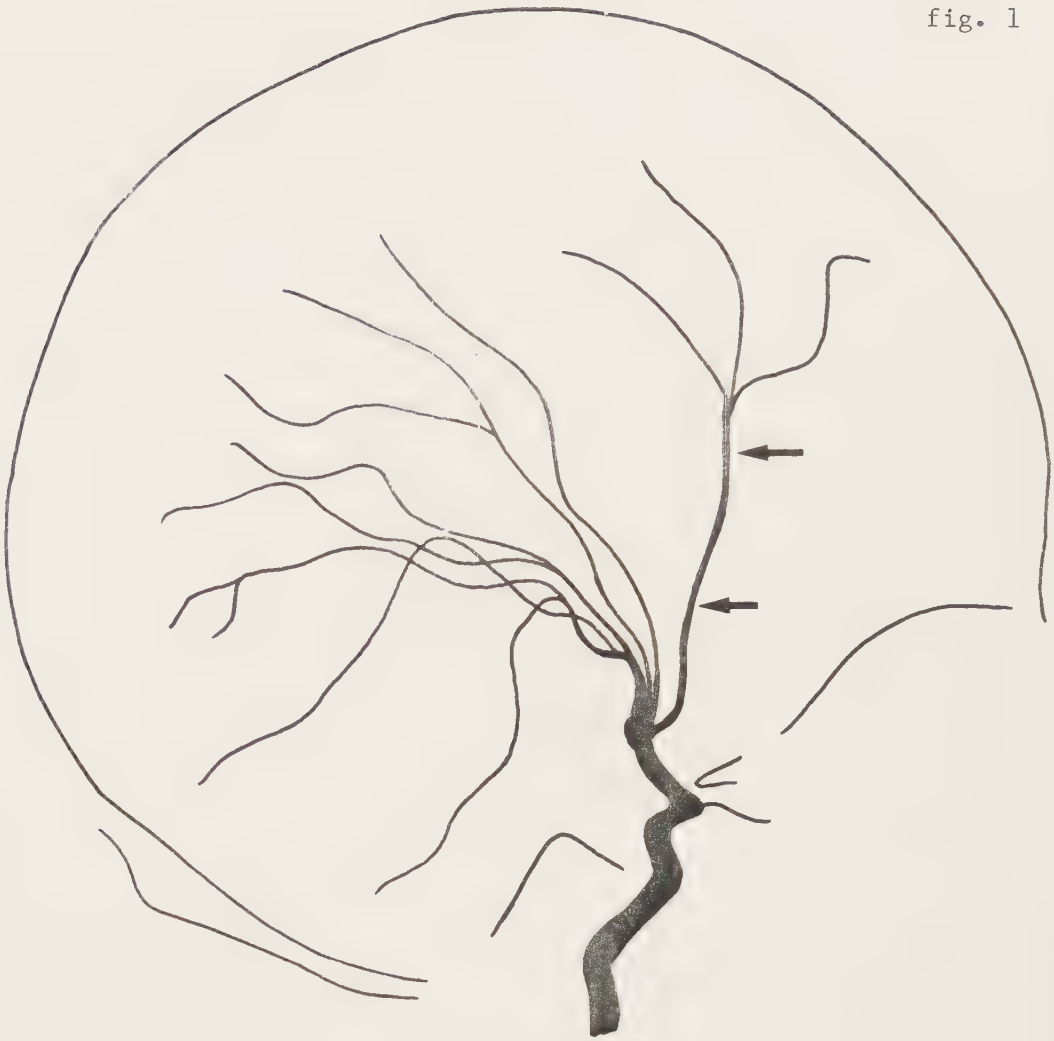

temps artériel de profil

Malformation cérébrale sévère (obs. n° 81) - 4 mois.

- Direction presque verticale de l'artère cérébrale antérieure (→), évocatrice de dysgénésie du corps calleux.

- La ligne de réflexion insulaire n'est pas reconnaissable, en raison de la dilatation du ventricule latéral.

fig. 2

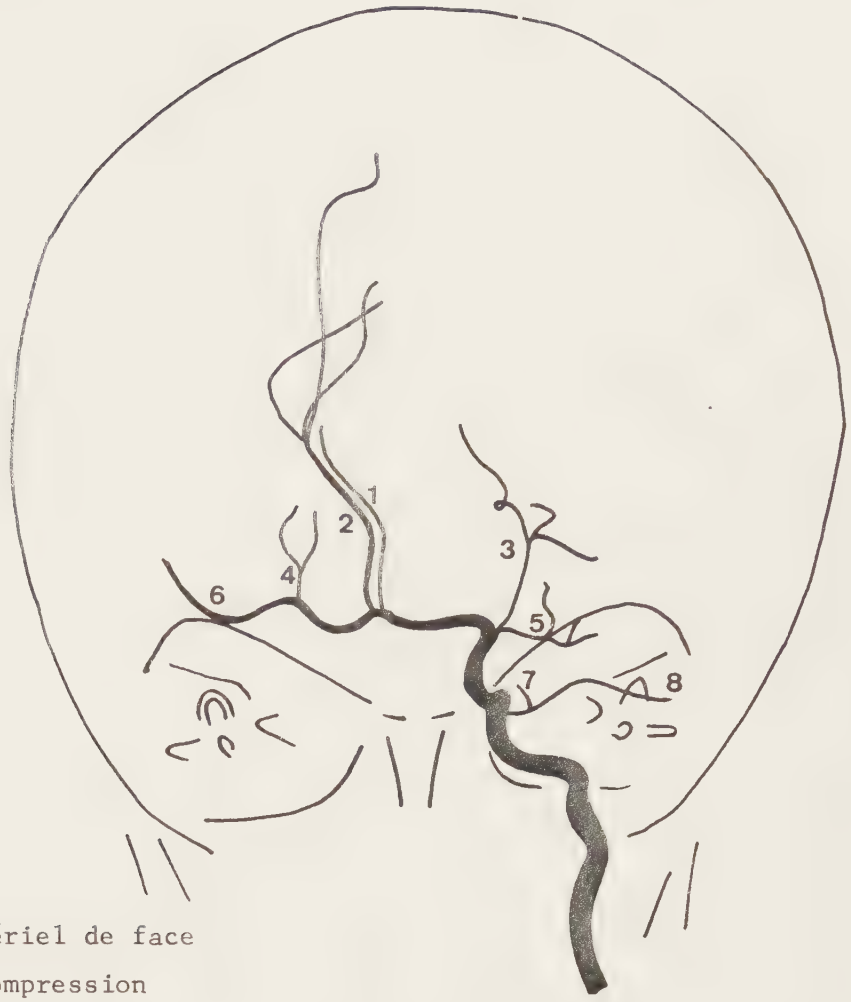

temps artériel de face
avec compression

Agénésie de l'hémisphère cérébral gauche (obs. n° 85) - 2 mois.

1 - cérébrale antérieure gauche, très grêle, sans collatérales.

2 - cérébrale antérieure droite de calibre normal, engagée sous la faux.

3 - 4 - cérébrales postérieures ; les branches collatérales du côté gauche sont écartées.

5 - cérébrale moyenne gauche, très gracile, elle ne donne que des branches lenticulo-striées.

6 - cérébrale moyenne droite.

7 - artère ophtalmique gauche.

8 - variation anatomique de l'origine de l'artère méningée moyenne qui naît ici de l'ophtalmique.

fig. 3

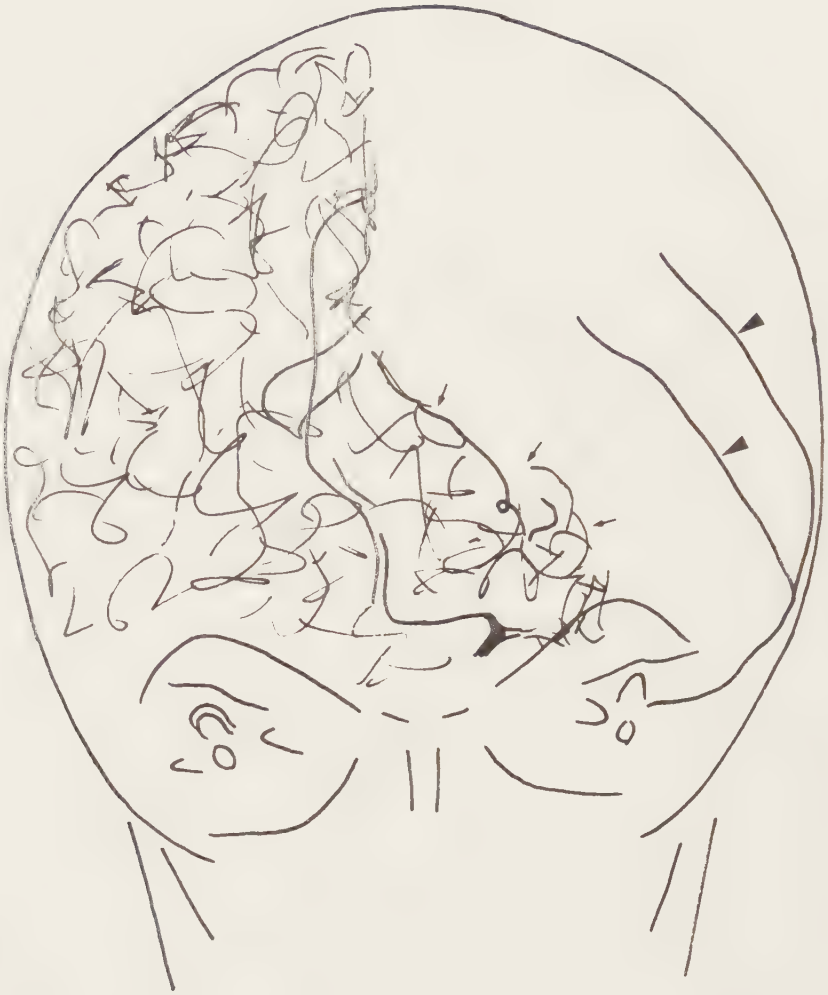

temps parenchymateux
de face avec compression

<u>Agénésie de l'hémisphère cérébral gauche</u> (obs. n° 85) - 2 mois.

- vide vasculaire hémisphérique gauche. Les seules zones opacifiées sont les noyaux gris centraux et le lobe occipital (→).

- à la surface de l'hémisphère, les seules branches artérielles visibles sont des rameaux méningés (►).

fig. 4

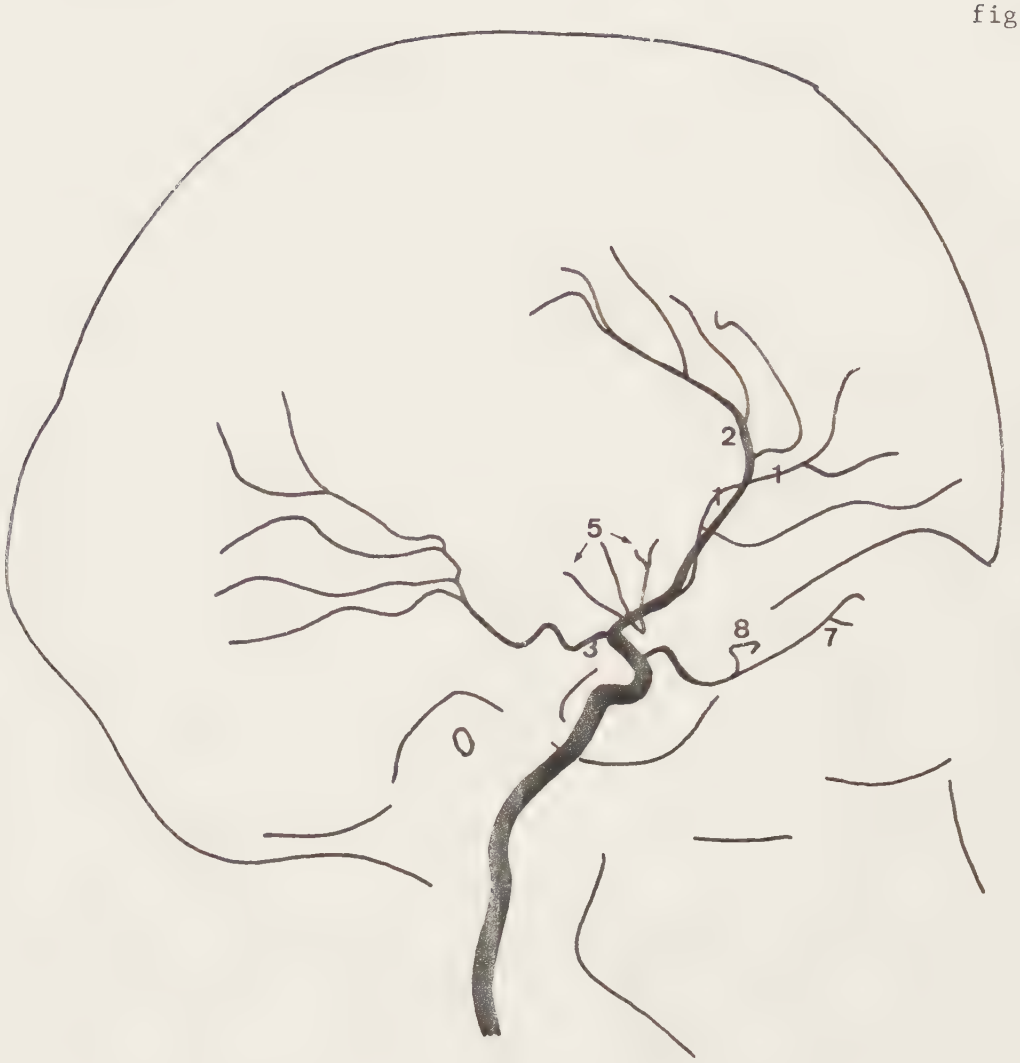

temps artériel de profil

Agénésie de l'hémisphère cérébral gauche (obs. n° 85) - 2 mois.

1 - cérébrale antérieure gauche très grêle.

2 - cérébrale antérieure droite.

3 - communicante postérieure.

5 - branches lenticulo-striées de la cérébrale moyenne gauche.

7 - artère ophtalmique gauche.

8 - partie initiale de l'artère méningée moyenne gauche.

fig. 5

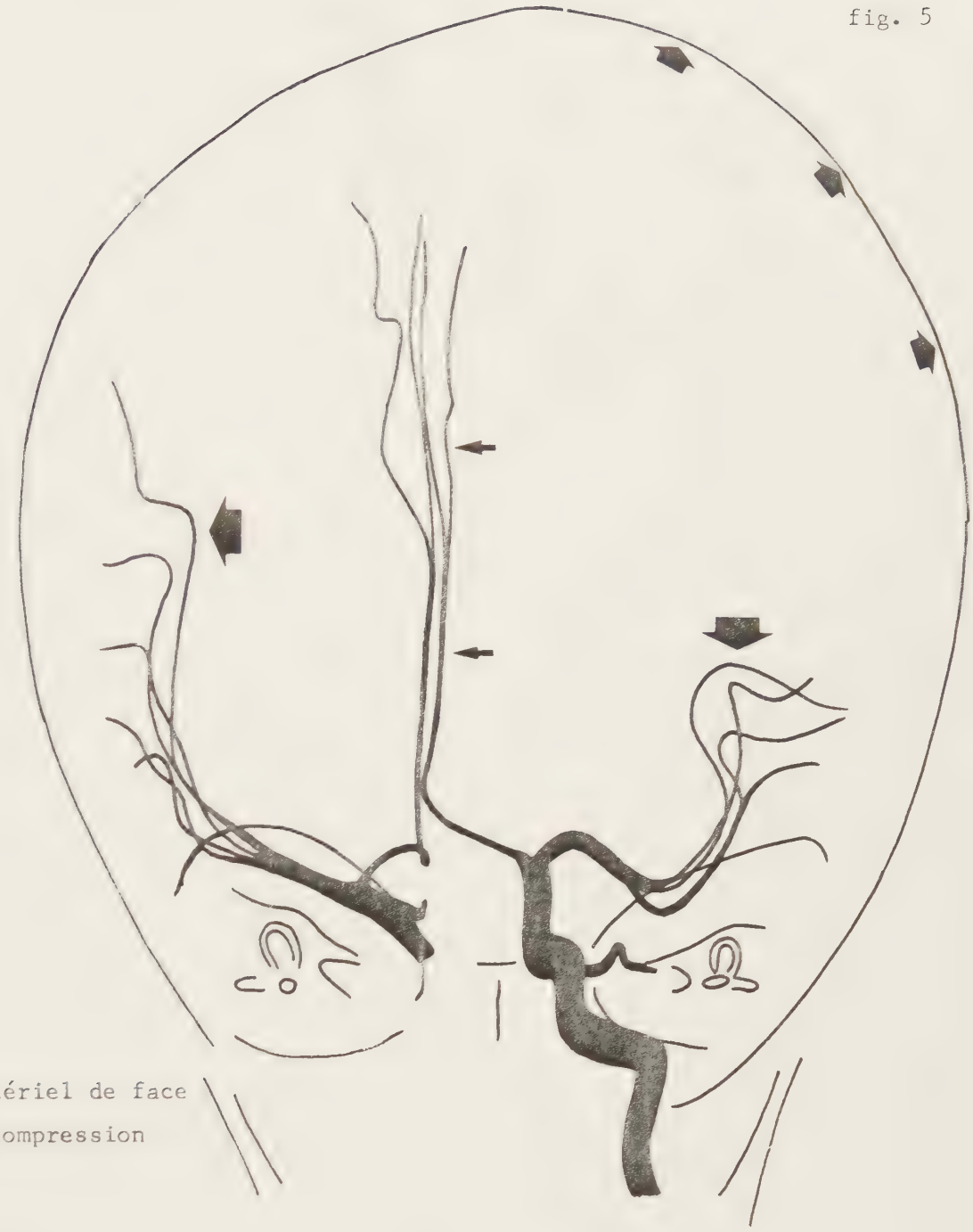

temps artériel de face
avec compression

Kyste porencéphalique sylvien gauche (obs. n° 87) - 6 mois.

- asymétrie de la voûte crânienne de face : voussure et amincissement pariétal gauche (⬆).
- les artères cérébrales antérieures et les péricalleuses sont globalement déplacées de 1 cm vers la droite (➡).
- les points sylviens (⬇) sont asymétriques, le gauche est abaissé, le droit repoussé en haut et en dehors.

fig. 6

temps parenchymateux de face

Kyste porencéphalique sylvien gauche (obs. n° 87) - 6 mois.

. plage avasculaire pariéto-temporale ( ) arrondie, d'environ 7 cm de diamètre. On remarque quelques vaisseaux bordants grêles et tendus (→).

. les veines profondes ( ) et le SLS ( ) sont déplacées vers la droite de 1 cm, ce qui confirme le diagnostic d'asymétrie de développement des hémisphères.

fig. 7

temps artériel de profil

Kyste porencéphalique sylvien gauche (obs. n° 87) - 6 mois.

- artère péricalleuse déroulée (➡).
- gracilité des artères sylviennes postérieures (→) ; pas de "vallée sylvienne".
- insulaires ( ) repoussées en avant et en bas par le kyste.

fig. 8

temps parenchymateux
de profil

Kyste porencéphalique sylvien gauche (obs. n° 87) - 6 mois.

- zône avasculaire temporo-pariétale à limites nettes (▲).
- veines thalamostriée et cérébrale interne étirées et abaissées (→).

III.1 - Radiographie simple du crâne, de face et de profil

La constatation d'une soufflure de la voûte oriente vers le diagnostic de lésion cérébrale localisée sous-jacente : kyste porencéphalique, kyste arachnoïdien ou hydrocéphalie asymétrique. Une voussure localisée, parfois associée à un amincissement du diploé, a été observée 4 fois (obs. n° 81, 84, 87 et 88). Dans l'observation n° 84, une érosion de la base du crâne était associée.

Dans notre série, les anomalies osseuses de la voûte sont aussi fréquentes pour les malformations unilatérales (2/4) que pour les malformations bilatérales (2/4).

III.2 - Angiographie carotidienne

Son analyse comporte trois étapes :

- étude de la topographie des vaisseaux.
- étude de la morphologie des vaisseaux.
- examen comparatif de l'imprégnation du parenchyme.

Analyse topographique

* Système cérébral antérieur : sur les films de face, deux anomalies ont été rencontrées :

. l'engagement des artères cérébrale antérieure et péricalleuse sous la faux du cerveau : obs. n° 84 et 85 (fig. 2) ; il caractérise un processus expansif qui siège du côté opposé à l'engagement.

. le déplacement global des structures vasculaires interhémisphériques : obs. n° 81, 82, 87 et 88 (fig. 5 et 6). La faux du cerveau se fixe à la voûte du crâne vers la fin du troisième mois de la vie intra-utérine. Un développement inégal des hémisphères cérébraux pendant le premier trimestre de la grossesse empêche l'insertion normale, médiane, de la faux. En conséquence, les vaisseaux interhémisphériques, artères

cérébrales antérieures et péricalleuses, sinus longitudinal supérieur et veines cérébrales internes seront sur une même ligne verticale, mais en situation parasagittale, sans que l'on puisse parler d'engagement. Un tel décalage permet donc d'affirmer que la malformation a débuté pendant le premier trimestre de la grossesse (NIXON - 23). Contrairement aux conclusions de NIXON (23), nous n'avons pas trouvé de corrélation entre la déviation de la faux et le pronostic : des 2 malades qui ont acquis la marche, l'un a une asymétrie de développement des hémisphères (obs. n° 87), l'autre non (obs. n° 84). Les 6 autres malades de notre série sont des encéphalopathes et 3 d'entre eux n'ont pas d'anomalie de situation de la faux.

- système cérébral antérieur de profil : dans l'observation n° 81, l'artère cérébrale antérieure a un trajet vertical, sans enroulement autour du genou du corps calleux (fig. 1). Cet aspect est caractéristique de la dysgénésie du corps calleux (RAIMONDI - 26 ; PROBST - 25).

* système cérébral moyen : de face, l'analyse topographique permet d'évaluer la taille des ventricules et de préciser le caractère intra ou extra-cérébral d'un éventuel processus expansif : un kyste porencéphalique, cavité intra parenchymateuse, écarte les branches sylviennes et les plaque contre la voûte. A l'inverse, un kyste arachnoïdien, intracrânien mais extra-cérébral, décolle les vaisseaux superficiels.

De profil, le déplacement de la vallée sylvienne permet de localiser un processus expansif : temporal, il soulève l'axe sylvien ; fronto-pariétal, il l'abaisse.

Analyse morphologique

A la suite de l'observation par MYERS (21), d'une hydranencéphalie par thrombose artérielle chez un singe nouveau-né, une des hypothèses pathogéniques pour les malformations cérébrales sévères est l'origine vasculaire. Si cette théorie ne peut expliquer la totalité des cas, elle justifie l'indication d'angiographie carotidienne dans le bilan d'une malformation cérébrale.

Des lésions vasculaires sont présentes dans nos 7 observations de malformations hémisphériques sous forme de gracilité artérielle plus ou moins diffuse ou d'absence de branches collatérales. Dans l'observation n° 85, les lésions vasculaires, majeures, rappellent une observation anatomo-pathologique publiée en 1966 par LARROCHE et AMIEL (14).

La constatation de ces anomalies artérielles dans les territoires de porencéphalie ou d'hydranencéphalie pose à nouveau la question de lésion vasculaire primitive ou secondaire : ischémie anténatale à l'origine de l'absence de développement, ou hypoplasie vasculaire conséquence d'un maldéveloppement cérébral ?

Etude de l'imprégnation du parenchyme

Normalement homogène, la parenchymographie montre dans les hypoplasies cérébrales, des plages avasculaires grossièrement sphériques. Les artérioles et les veines sont tendues à leur surface et on ne reconnaît pas les vaisseaux de 2e et 3e ordre (obs. n° 83 à 87).

Le temps parenchymateux de l'angiographie permet de connaître la quantité de parenchyme cérébral restant, mais sans préjuger de sa valeur fonctionnelle. Surtout, il permet d'opposer les lésions bilatérales dont le pronostic est effroyable (obs. n° 81, 83, 86 et 88) aux lésions localisées où un espoir de développement psycho-moteur est permis (obs. n° 82, 84, 85 et 86).

III.3 - Encéphalographie gazeuse

7 malades en ont bénéficié.

. L'encéphalographie a fait le diagnostic dans 3 cas (obs. n° 82; 83 et 88).

. Dans les 2 kystes porencéphaliques, le gaz n'a pas imprégné le kyste et le diagnostic s'est limité à : "processus expansif localisé, avec dilatation ventriculaire".

. Dans les 2 derniers cas, l'examen a été ininterprétable (obs. n° 81) ou incomplet (obs. n° 85).

obs. n° - Diagnostic	Traitement chirurgical éventuel Evolution clinique et électrique
81. Dysraphie complexe	3 ans : retard psycho-moteur majeur. P.C. = - 2 D.S. E.E.G. : aspects irritatifs diffus.
82. Hypoplasie majeure de l'hémisphère gauche.	10 mois : grand encéphalopathe - rigidité quadriparétique. P.C. = moyenne. E.E.G. : tracé isoélectrique à gauche ; hypsarythmie à droite.
83. Hypoplasie majeure bilatérale des hémisphères.	3 mois : convulsions généralisées - P.C. = moyenne. E.E.G. : tracé isoélectrique à droite ; activité paroxystique à gauche.
84. Kyste porencéphalique parasagittal antérieur gauche.	4 mois : marsupialisation d'un kyste porencéphalique cloisonné, sans communication avec le ventricule latéral. 8 mois : dérivation ventriculo-jugulaire pour hydrocéphalie. 22 mois : marche acquise ; hémiparésie droite ; P.C. = + 1 D.S. E.E.G. : discret ralentissement antérieur droit.
85. Agénésie de l'hémisphère gauche.	1 an : grand encéphalopathe - P.C. = - 3 D.S. E.E.G. : tracé presque nul à gauche ; à droite, tracé bien organisé surchargé par des pointes-ondes répétitives.
86. Hypoplasie majeure : bilatérale des hémisphères.	15 mois : retard psycho-moteur majeur - P.C. = + 10 D.S. E.E.G. : non contrôlé.
87. Kyste porencéphalique sylvien gauche.	7 mois : dérivation kysto-jugulaire. 19 mois : dérivation ventriculo-péritonéale pour hydrocéphalie 3 ans : marche acquise - P.C. = + 3 D.S. E.E.G. : hypovoltage hémisphérique gauche.
88. Porencéphalie bilatérale majeure.	3 ans : débile profond - P.C. = + 1 D.S. E.E.G. : activité lente constante ; pointes-ondes hémisphériques droites.

IV - APPORT DE L'ANGIOGRAPHIE CAROTIDIENNE DANS le DIAGNOSTIC des MALFORMATIONS CEREBRALES SEVERES

- Elle affirme la malformation et précise son type anatomique.

- Elle montre l'importance topographique des lésions et permet d'envisager un pronostic psycho-moteur.

- Elle détermine si la malformation a débuté avant ou après la fin du premier trimestre de grossesse.

- Elle montre les lésions vasculaires associées, sans pouvoir déterminer leur rôle étio-pathogénique.

CHAPITRE VII

HEMIPLEGIES CEREBRALES INFANTILES

Ce chapitre est le seul où les observations sont groupées à partir d'un syndrome clinique, bien que les examens neurologiques, et en particulier l'encéphalographie gazeuse, aient montré un dénominateur anatomique commun, la dilatation ventriculaire. Le critère clinique a cependant été retenu car il répond à l'unité de la démarche diagnostique dans toutes ces observations, et parce que l'angiographie carotidienne n'a pas montré un signe univoque mais l'association variable, d'anomalies vasculaires, de décollements du cortex, et de dilatations ventriculaires.

I - DEFINITION

On appelle hémiplégie cérébrale infantile, une hémiplégie survenant avant quatre ans chez un enfant indemne de cardiopathie congénitale (obs. n° 99) ou de lésion cérébrale évolutive, en particulier tumorale.

Dans sa thèse, GENTIL-BECOZ (9) distingue deux formes d'hémiplégies cérébrales infantiles :

. la forme "congénitale" où la lésion causale est présente dès la naissance ou dans les dix premiers jours de la vie, même si l'extériorisation clinique est plus tardive ;

. la forme "acquise" où la lésion cérébrale s'est constituée plus tardivement.

Dans 7 observations, le syndrome hémiplégique est au premier plan :

- obs. n° 89 : Sophie DEJ. ; Service du Professeur Gilly (10.983).
- obs. n° 90 : Etienne LEM. ; Service du Professeur Gilly (12.276).

- obs. n° 91 : Magali BER. ; Service du Professeur Gilly (11.507).
- obs. n° 92 : Florent FER. ; Service du Professeur G lly (10.462).
- obs. n° 93 : Lydie GUI. ; Service du Professeur Gilly (12.748).
- obs. n° 94 : José GIL. ; Service du Professeur François (14.343).
- obs. n° 95 : Aude BAL. ; Service du Professeur Gilly (11.746).

Deux autres cas d'hémiplégie ont été déjà étudiés : l'observation n° 79 où le trouble moteur et l'hydrocéphalie sont les complications d'une méningite, et l'observation n° 84, kyste porencéphalique où la malformation est au premier plan.

II - ETUDE DES ANTECEDENTS ET EXAMEN CLINIQUE

obs. n°	Antécédents foetaux et néo-nataux	Signes cliniques d'appel	P.C.	Transillumination
89	Dysmaturité (2400 g à terme).	1er mois : hémiplégie gauche. 9 mois : crise convulsive (sans autre description).	moyen	non faite
90	grossesse gemellaire (2e enfant macéré).	3e-4e mois : hémiplégie droite.	- 1 D.S.	non faite
91	néant	4 mois : convulsions hémicorporelles droites sans hyperthermie (8 crises en 3 jours). Hémiplégie droite séquellaire.	- 1 D.S.	négative
92	néant	5 mois : hémiplégie droite 9 mois : crises cloniques du membre supérieur droit avec inconstante perte de connaissance.	moyen	négative
93	Prédiabète maternel. Microcéphalie (- 2 D.S. alors que taille et poids moyens).	6 mois : hémiplégie gauche.	- 1,5 D.S.	positive à gauche
94	néant	7 mois : hémiplégie gauche	- 1 D.S.	non faite
95	néant	11 mois : hémiplégie droite	moyen	non faite

II.1 - Antécédents foetaux et néo-nataux

L'interrogatoire apporte la notion d'une grossesse troublée dans trois observations :

. n° 89 : hypotrophie foetale.

. n° 90 : mort in utéro du deuxième jumeau.

. n° 93 : microcéphalie relative.

Dans ces trois observations, on est tenté de considérer l'hémiplégie cérébrale infantile comme la séquelle motrice de cette souffrance foetale chronique.

Dans les quatre autres observations, la grossesse et la période néo-natale ont semblé normales.

II.2 - Signes cliniques d'appel

L'hémiplégie est le premier symptôme dans 6 cas sur 7. Elle est reconnue après un intervalle libre de durée variable, 1 à 11 mois. Ce délai n'est pas uniquement fonction du degré d'attention et de soin des parents puisque GOUTIERES (10) a observé plusieurs cas de lésions hémisphériques congénitales où l'examen clinique régulier était négatif jusqu'au 8e mois.

Dans 6 observations, la reconnaissance du déficit hémicorporel est progressive, en dehors de tout accident pathologique aigu.

Dans l'observation n° 91, l'hémiplégie droite s'installe brutalement à la suite de convulsions hémicorporelles droites normothermiques. Cette symptomatologie s'apparente au syndrome hémiconvulsion-hémiplégie décrit par GASTAUT ; l'évolution clinique s'est faite vers l'apparition de crises épileptiques partielles.

II.3 - Le Périmètre crânien

Moyen ou en dessous de la moyenne, il ne descend pas au dessous de - 1,5 D.S.

II.4 - La transillumination

Elle n'a été pratiquée que 3 fois avec des résultats discordants :

- négative dans les observations 91 et 92, alors qu'il existait un décollement pariétal de 5 à 10 mm sur l'angiographie.

- positive dans l'observation 93 où le décollement était de 10 mm.

III - DONNEES de l'ECHO ENCEPHALOGRAPHIE, de l'ELECTRO-ENCEPHALOGRAPHIE et de la SCINTIGRAPHIE CEREBRALE

obs. n°	Echo médian	Electro-encéphalographie	Scintigraphie cérébrale
89	en place	hypovoltage droit. Pointes-ondes lentes diffuses.	normale
90	dévié de 1 mm vers la gauche	rythmes moins amples et plus monotones sur l'hémisphère gauche.	surimprégnation hémisphérique gauche en faveur d'un hématome sous-dural étendu.
91	en place	. souffrance hémisphérique gauche avec ralentissement mais sans infravoltage. . activité critique gauche sans manifestations cliniques.	foyer d'hyperfixation gauche au contact de la voûte, dans la région du vertex : en faveur d'un hématome sous-dural.
92	en place	asymétrie : rythmes moins amples en fronto-central gauche.	très discrète hyperfixation en frontal gauche, à la limite de la signification.
93	dévié de 2 mm vers la droite	activité de base moins ample, plus irrégulière et plus lente en fronto-temporal droit.	normale.
94	en place	rythmes plus lents en temporal droit.	normale.
95	dévié de 1 mm vers la gauche	microvoltage hémisphérique gauche.	normale.

III.1 - Echo médian

Sa recherche n'a pas apporté de renseignement décisif dans nos 7 observations : l'écho médian était en place dans 4 cas, dévié de 1 à 2 mm dans les 3 autres. La valeur pathologique d'une déviation de l'ordre de 1 à 2 mm est discutable. On peut l'observer dans des circonstances normales telles l'asymétrie de développement des hémisphères cérébraux ou de la voûte crânienne. Sans le contexte clinique, il est impossible de suspecter une hémiatrophie modérée.

III.2 - Electro-encéphalogramme

Il a toujours été perturbé, apportant de nombreux renseignements :

- sur le plan diagnostique : éléments de localisation.

- sur le plan évolutif et thérapeutique : appréciation de la gravité de l'atteinte cérébrale, tendance épileptogène éventuelle, contrôle de l'efficacité du traitement anti-comitial.

III.3 - Scintigraphie cérébrale

Nos 7 malades ont tous bénéficié de cet examen.

. Dans 4 observations (89, 93, 94, 95), la scintigraphie était normale.

. Dans un cas (obs. 92), l'examen ne permettait pas de conclure.

. Dans 2 cas, l'opérateur évoquait un hématome sous-dural (obs. 90 et 91). Une collection sous-durale existait effectivement dans l'observation 90. Par contre, l'angiographie carotidienne et l'encéphalographie gazeuse montraient, dans l'observation n° 91, une atrophie corticale localisée et le foyer scintigraphique reflétait probablement une zone de ramollissement.

Quel peut être l'apport de la scintigraphie ?

Une perfusion réduite de l'hémisphère atrophié (BARRET - 2)

n'est visible que sur l'angioscintigraphie. Dans notre série, la scintigraphie standard ne pouvait montrer que deux types d'images :

- une zone d'hyperactivité "en bande" : les ramollissements dessinent de tels aspects qui correspondent au territoire du vaisseau thrombosé. La zone de ramollissement évolue en quelques semaines vers l'atrophie et l'image "en bande" disparaît. Un tel aspect est donc en faveur d'une lésion récente : thrombose artérielle ou veineuse d'une hémiplégie acquise par exemple.

- une zone très active, superficielle épousant la concavité de la voûte crânienne : elle traduit un hématome sous-dural. WILSON (36) a montré en 1970 que les hémiplégies infantiles avec lésions artérielles diffuses présentent dans 1/3 des cas à l'intervention, un hématome sous-dural chronique de taille et d'âge variable, dont l'origine n'a pu être déterminée dans 4 cas sur 5.

IV - DONNEES de l'ANGIOGRAPHIE CAROTIDIENNE

obs. n°	Angiographie carotidienne
89	- Atrophie rétractile du territoire sylvien droit : débord des artères cérébrales antérieures vers la droite de 2 mm ; ventricule latéral droit dilaté ; pas d'anomalie artérielle. - Décollement d'aspect sous-dural visible de face en pariétal (épaisseur 5 mm) (fig. 1 et 2).
90	- Atrophie rétractile du territoire sylvien gauche : débord des cérébrales antérieures vers la gauche de 3 mm ; gracilité des artères insulaires gauches (veines profondes non reconnaissables). - Décollement d'aspect sous-dural hémisphérique gauche visible de face et de profil (épaisseur 5 mm).
91	- Atrophie fronto-pariétale gauche avec décollement de 5 mm. - Iacis veineux persistant de topographie pariétale profonde G., qui évoque une thrombose veineuse. - Engagement artériel vers la droite de 2 mm.
92	- Décollement d'aspect sous-dural hémisphérique gauche, visible de face et de profil (épaisseur 5 à 15 mm). - Pas d'anomalie artérielle.
93	- Soufflure de la voûte crânienne en pariétal droit. - Atrophie du territoire sylvien droit : gracilité des branches de la cérébrale moyenne droite ; aspect d'atrophie pariétale droite avec décollement de 1 cm, bien visible de face. - Asymétrie de la partie postérieure des hémisphères cérébraux : déviation vers la droite de la faux du cerveau (point veineux, sinus droit, terminaison du sinus longitudinal supérieur) (fig. 3 et 4).
94	- De face : asymétrie du développement des hémisphères cérébraux aux dépens du côté droit. Gracilité des deux premières artères insulaires de profil.
95	- Atrophie rétractile du territoire sylvien gauche : débord des artères cérébrales antérieures de 5 mm vers la gauche ; dilatation du ventricule latéral gauche ; arborisation sylvienne filiforme sans amputation artérielle. - Décollement d'aspect sous-arachnoïdien en pariétal gauche (épaisseur 5 mm).

VI. Angiographie carotidienne

Le diagnostic d'hémiplégie cérébrale infantile est clinique. L'angiographie carotidienne permet de préciser l'importance de l'atrophie, et plus rarement la cause des lésions.

L'interprétation des images comporte deux étapes :

1 - L'étape topographique note le déplacement des artères, conséquence directe de l'atrophie. L'hémiatrophie est facile à reconnaître lorsqu'elle intéresse l'ensemble de l'hémisphère. Elle provoque :

- un déplacement vers l'hémisphère pathologique des structures médianes : artères cérébrales antérieures (fig. 1) ; veines cérébrales internes et veine de Galien ; le sinus longitudinal supérieur est plus rarement déplacé car il se fixe très tôt à la voûte crânienne, vers le troisième mois de la vie intra-utérine (obs. n° 93). Ces anomalies ne sont pas spécifiques de l'hémiplégie cérébrale infantile, ni obligatoirement pathologiques.

- un amincissement du parenchyme cérébral dans le territoire sylvien. Il réalise : un déplacement en dehors du point sylvien (obs. n° 89,90, 93 et 95) ; une ouverture de l'angle sylvien (fig. 1) ; une dilatation ventriculaire, évidente lorsque la veine thalamo-striée est reconnaissable (fig. 2) ; enfin, un décollement du cortex qu'il est difficile et parfois incertain d'attribuer à une collection sous-durale (obs. n° 89, 90 et 92) ou à une dilatation de l'espace sous-arachnoïdien (obs. n° 91, 93 et 95 ; fig. 4). Dans le premier cas, l'angiographie ne permet pas de distinguer un "hydrome" passif d'un authentique hématome sous-dural.

2 - L'étape morphologique recherche les anomalies du calibre artériel avec absence ou pauvreté d'injection d'un territoire plus ou moins étendu. LEFEBVRE (16), à propos de 30 angiographies cérébrales pour hémiplégie cérébrale infantile, n'a jamais observé d'interruption franche et nette mais plutôt une diminution progressive du calibre artériel avec irrégu-

larité de ses contours. Quelle peut être l'étio-pathogénie de ces anomalies ?

Les observations de TAVERAS (34) et de DUMAS (7) montrent l'évolution angiographique d'une oblitération artérielle cérébrale : en quelques mois, le vaisseau se reperméabilise mais reste grêle, alors que le parenchyme cérébral correspondant s'atrophie.

Dans notre série, des anomalies morphologiques des vaisseaux ont été remarquées 5 fois sur 7 :

- obs. n° 90 : artères insulaires grêles.
- obs. n° 91 : lacis veineux persistant de topographie pariétale profonde.
- obs. n° 93 : gracilité de tout le groupe cérébral moyen (fig. 3).
- obs. n° 94 : gracilité des deux premières artères insulaires.
- obs. n° 95 : gracilité de tout le groupe cérébral moyen.

Dans 4 observations (n° 90, 93, 94 et 95), on peut évoquer une oblitération artérielle ancienne. Dans l'observation n° 91, les images sont plus évocatrices d'oblitération veineuse profonde.

En l'absence d'une angiographie contemporaine de l'accident neurologique initial, l'interprétation étio-pathogénique des images reste discutable. La présence d'artères grêles dans le territoire atrophié peut également correspondre à l'adaptation secondaire du calibre artériel aux besoins nutritifs du parenchyme restant.

fig. 1

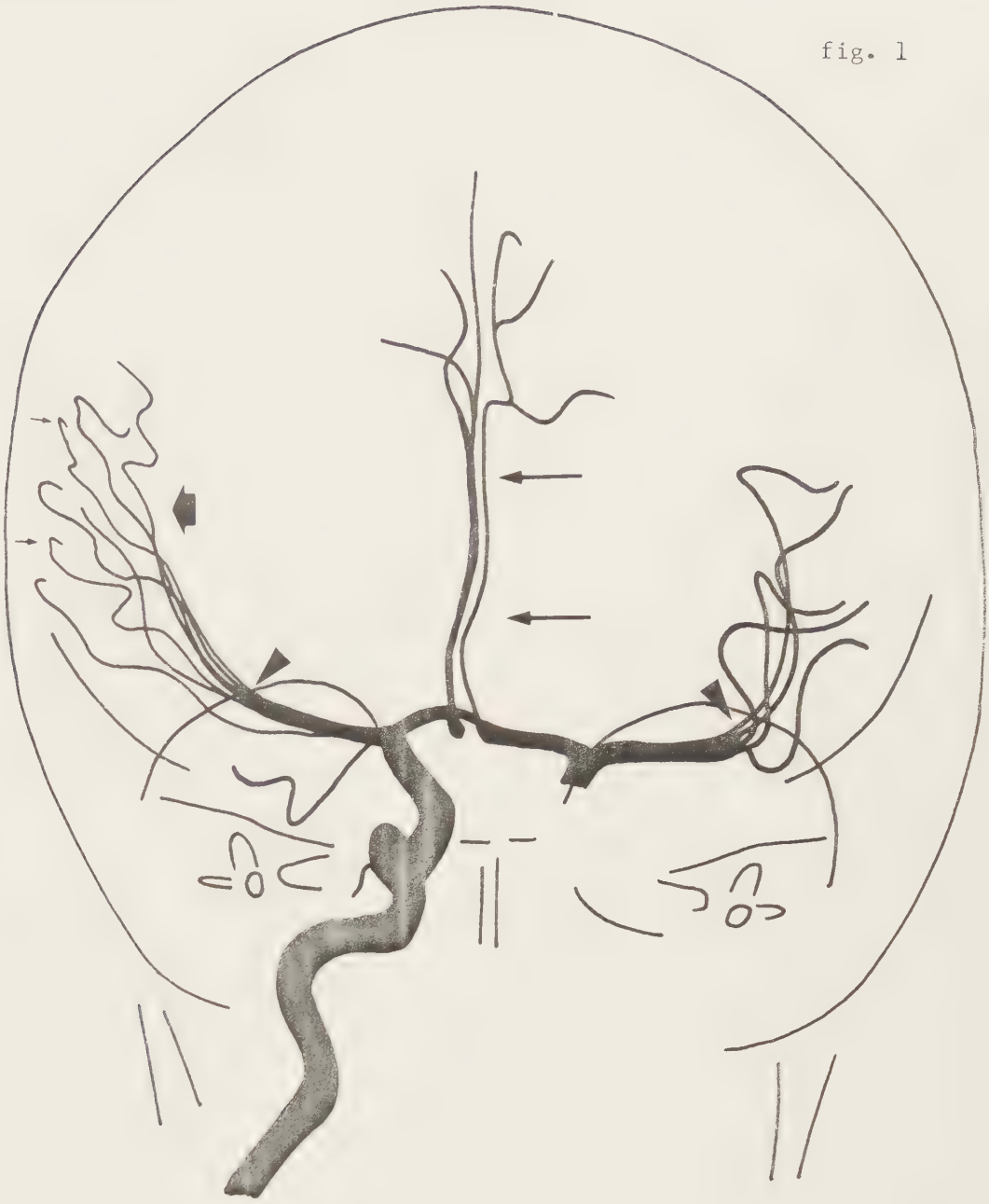

temps artériel de face

Hémiplégie cérébrale infantile gauche (obs. n° 89) - 10 mois

- Asymétrie des angles sylviens (▶) : le droit est plus émoussé ; déplacement en dehors du point sylvien droit (▲).
- Les cérébrales antérieures (→) sont 2 mm à droite de la ligne médiane, sans engagement sous la faux du cerveau.
- Décollement artériel régulier d'un demi centimètre en pariétal droit (→).

fig. 2

temps parenchymateux de face

Hémiplégie cérébrale infantile gauche (obs. n° 89) - 10 mois

- Décollement cortical d'un demi centimètre (▲) : l'aspect régulier est évocateur de collection sous-durale.
- La veine thalamo-striée sous-tend un ventricule dilaté (►).

fig. 3

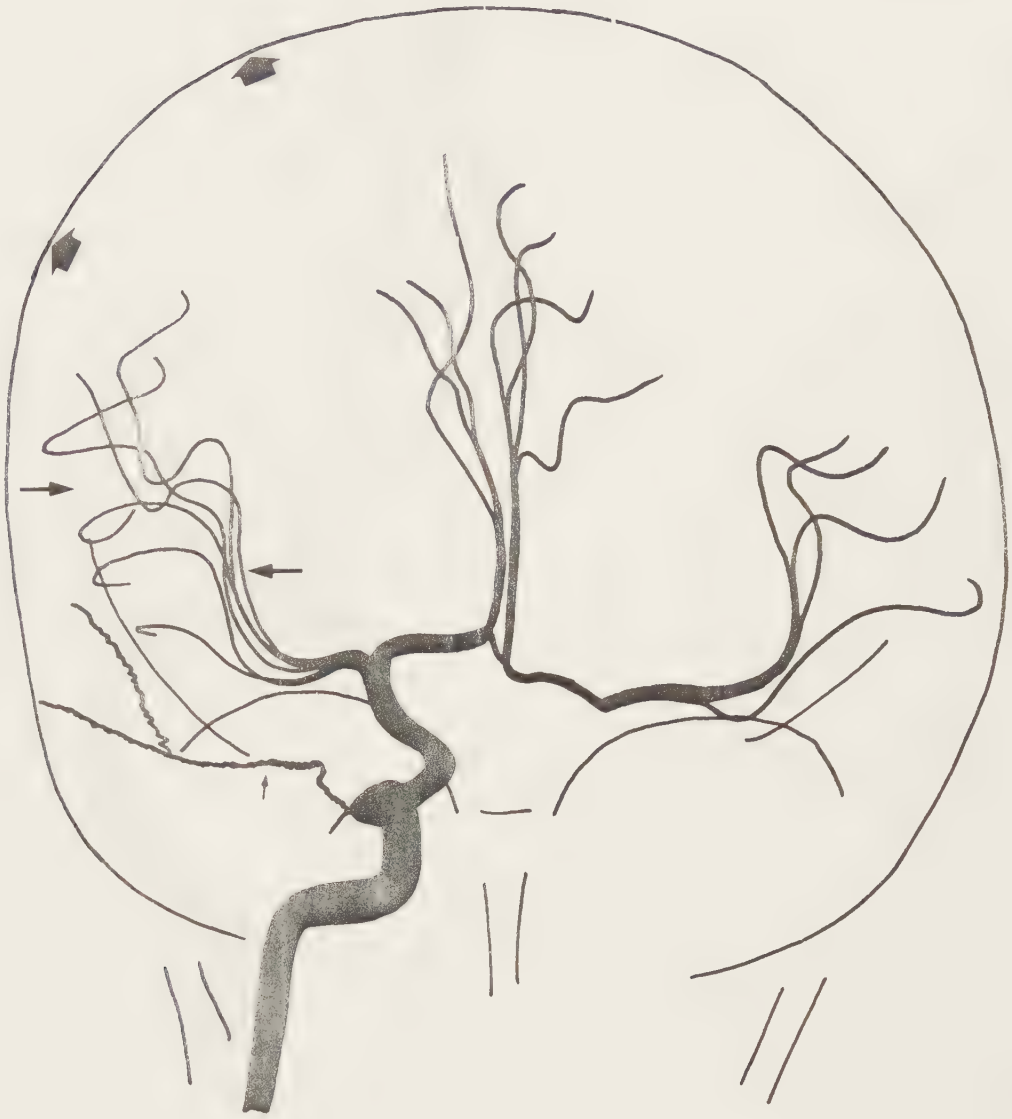

temps artériel de face

Hémiplégie cérébrale infantile gauche (obs. n° 93) - 13 mois

- Soufflure de la voûte crânienne au pariétal droit (⬟).
- Gracilité des artères du groupe cérébral moyen droit (⟶) dès l'origine de la sylvienne.

(variation anatomique : l'artère méningée moyenne (→) nait, à droite de l'artère ophtalmique).

fig. 4

temps veineux de face

Hémiplégie cérébrale infantile gauche (obs. n° 93) - 13 mois

- Décollement veineux en pariétal droit : l'aspect mamelonné est en faveur d'une atrophie corticale.
- Déviation vers la droite de la terminaison du sinus longitudinal supérieur (), et du sinus droit ().
- La présence d'un sinus occipital médian () est une variation anatomique.

V - DONNEES de l'ENCEPHALOGRAPHIE GAZEUSE, de la TOMODENSITOMETRIE EVOLUTION

obs. n°	Encéphalographie gazeuse	Tomodensitométrie	Evolution (*)
89	Atrophie sous corticale droite. Pas de passage de l'air à la convexité.	non faite	4 ans : . pas de crise convulsive. . E.E.G. perturbé . léger retard psycho-moteur.
90	Atrophie rétractile sous-corticale gauche.	non faite	11 mois : . pas de crise convulsive. . E.E.G. normal. . développement psycho-moteur normal.
91	Atrophie corticale localisée décollement de 2 cm en pariétal gauche, sans dilatation ventriculaire.	non faite	3 ans : . plus de crises myocloniques. . E.E.G. : discrètement perturbé. . développement psycho-moteur normal.
92	Atrophie sous-corticale bilatérale modérée. Collection sous-durale hémisphérique gauche.	(2 ans plus tard) atrophie localisée en frontal gauche.	4 ans : . une crise convulsive hémicorporelle mensuelle. . E.E.G. normal entre les crises. . développement psycho-moteur normal.
93	Atrophie cortico-sous-corticale rétractile droite.	non faite	2 ans : . pas de crise convulsive. . E.E.G. : hypovoltage hémisphérique droit. . léger retard psycho-moteur
94	Atrophie sous-corticale droite.	non faite	2 ans : . pas de crise convulsive. . E.E.G. : hypovoltage hémisphérique droit. . développement psycho-moteur normal.
95	Atrophie cortico-sous-corticale rétractile gauche.	non faite	30 mois : . pas de crise convulsive. . E.E.G. non vérifié. . développement psycho-moteur normal.

(*) L'évolution du trouble moteur hémiplégique, présent et persistant chez tous les malades, n'est pas précisée.

V.1 - Encéphalographie gazeuse

Cet examen précise les caractères de l'atrophie :

- atrophie sous-corticale ou périventriculaire : la dilatation du ventricule latéral est globale, unie ou bilatérale, ou limitée à une corne ventriculaire.

- atrophie corticale : très souvent associée, elle se traduit par un décollement du cortex avec des sillons élargis et confluents. Elle est diffuse, hémisphérique, ou plus limitée, réalisant une atrophie cavitaire ou porencéphalie localisée.

- le caractère rétractile de l'atrophie est prouvé par le déplacement latéral du IIIe ventricule, attiré vers l'hémisphère pathologique.

Une encéphalie gazeuse a été pratiquée chez tous les malades de cette série. Elle a toujours montré des signes d'atrophie cérébrale :

- atrophie sous-corticale : 6 cas/7.

. unilatérale : 5 cas, dont 3 (obs. n° 89, 90 et 94) où l'atrophie sous-corticale est isolée, et 2 (obs. n° 93 et 95) où l'atrophie cérébrale est globale, corticale et sous-corticale.

. bilatérale : dilatation ventriculaire modérée, symétrique (obs. n° 92).

- atrophie corticale : 3 cas/7

. isolée, d'aspect cavitaire : obs. n° 91.

. associée à une atrophie sous-corticale : obs. n° 93 et 95 déjà citées.

Trois de nos observations présentaient un épanchement sous-dural associé : il a été mis en évidence par l'encéphalographie gazeuse une seule fois (obs. n° 92). Dans les 2 autres cas, le gaz n'a pas atteint la convexité cérébrale.

V.2 - Scanographie

Elle a été réalisée chez un seul enfant (obs. n° 92), deux ans après le premier bilan neuro-radiologique : la dilatation ventriculaire et la collection sous-durale avaient disparu. Il existait seulement une zone hypodense frontale gauche par atrophie localisée probable.

Le long délai entre les examens apporte la notion d'une modification de l'état anatomique au cours de l'évolution.

VI - APPORT de l'ANGIOGRAPHIE CAROTIDIENNE DANS le BILAN ANATOMO-RADIOLOGIQUE D'UNE HEMIPLEGIE CEREBRALE INFANTILE

La comparaison des résultats de l'angiographie carotidienne et de l'encéphalographie gazeuse montre leur complémentarité. L'angiographie est plus fiable dans le diagnostic des décollements. Elle ne risque ni de les créer artificiellement, ni de les méconnaître (obs. n° 89 et 90), ni de modifier leur importance. C'est le seul examen qui montre les éventuelles lésions vasculaires : gracilité artérielle (4 cas/7), thrombose veineuse (1 fois/7). L'encéphalographie est plus précise dans le diagnostic de la dilatation ventriculaire et dans l'appréciation de son importance (obs. n° 90, 92 et 94).

CHAPITRE VIII

PATHOLOGIE ARTERIELLE et VEINEUSE

DANS LE TERRITOIRE CAROTIDIEN INTERNE

I - CADRE NOSOLOGIQUE

Nous nous limiterons à l'étude des lésions artérielles ou veineuses récentes, à l'exception de celles qui sont associées à une collection sous-durale. En conséquence, nous n'envisagerons pas dans ce chapitre :

- les 3 observations de lésions vasculaires associées à un hématome sous-dural (obs. n° 30 et 43) ou à un empyème sous-dural (obs. n° 25) ; elles sont étudiées avec les collections sous-durales ;

- les 5 cas d'anomalies vasculaires découvertes lors du bilan angiographique d'une hémiplégie cérébrale infantile (obs. n° 90, 91, 93, 94, 95).

Nous avons rencontré chez 6 nourrissons des lésions vasculaires récentes non associées à une collection sous-durale :

. obs. n° 96 : Jérôme VIL. ; Service du Professeur Gilly (14.681).

. obs. n° 97 : Carole BAR. ; Service du Professeur François (18.482).

. obs. n° 98 : Louise NOG. ; Service du Professeur François (10.906).

. obs. n° 99 : David MON. ; Service du Professeur François (19.438).

. obs. n° 100 : Emmanuelle PRO. ; Service du Professeur François (16.097).

. obs. n° 101 : Elsa BEN. ; Service du Professeur François (15.851).

II - ETUDE des ANTECEDENTS et des SIGNES CLINIQUES d'APPEL

obs. n° - Diagnostic	Antécédents	Signes cliniques d'appel
96. Oblitérations artérielles distales.	néant	2e mois : . évolution excessive du périmètre crânien depuis la naissance. . transillumination positive en frontal des deux côtés.
97. Angiomatose capillaire veineuse probable.	néant	3e mois : convulsions du membre supérieur gauche.
98. Thrombose du sinus longitudinal supérieur et des sinus latéraux.	Rhinopharyngite 15 jours auparavant.	9e mois : convulsions hémicorporelles gauches ; hémiplégie post-critique.
99. Oblitération de la carotide interne extra-crânienne.	. Tétralogie de Fallot . Amygdalite quelques jours auparavant.	11e mois : crise convulsive généralisée sans hyperthermie. hémiplégie droite séquellaire.
100. Rétrécissements multiples, sévères de la carotide intra-crânienne et de ses branches terminales.	néant	11e mois : . méningite à pneumocoques. . au 6e jour approfondissement du coma : mydriase bilatérale, pauses respiratoires ; convulsions.
101. Rétrécissement de la carotide interne supra-clinoïdienne.	néant	19e mois : . méningite à pneumocoques. . au 4e jour : coma vigile ; hémiparésie droite, paralysie du XII gauche et du VII gauche (périphérique).

II.1 - Antécédents

Dans l'observation n° 99, les antécédents sont évocateurs quant à la pathogénie, mais trompeurs quant à la localisation. En effet, la polyglobulie et le shunt gauche-droit des cardiopathies congénitales cyanogènes favorisent les thromboses notamment cérébrales, mais les thromboses artérielles sont rares en comparaison des thromboses veineuses (COQUILLAT - 5).

On peut évoquer également, dans la pathogénie de la thrombose carotidienne extra crânienne de l'observation n° 99, le rôle inflammatoire local de l'amygdalite.

II.2 - Signes cliniques d'appel

Ils sont extrêmement divers :

- évolution excessive du périmètre crânien (obs. n° 96).
- convulsions : . localisées (obs. n° 97).
  . hémicorporelles (obs. n° 98).
  . généralisées (obs. n° 99 et 100).

- évolution précocement compliquée d'une méningite à pneumocoque avec :
  . aggravation du coma, convulsions (obs. n° 100).
  . apparition de signes déficitaires (obs. n° 101).

Le manque de spécificité de ces symptômes chez le tout petit, la rareté des lésions vasculaires intracrâniennes, n'ont pas permis d'évoquer le diagnostic, sauf dans l'observation n° 99.

III - DONNEES du FOND d'OEIL, de l'ECHO ENCEPHALOGRAMME, de l'ELECTRO-ENCEPHALOGRAMME et de la SCINTIGRAPHIE CEREBRALE

obs. n° - Diagnostic	Fond d'oeil	Echo médian	Electro-encéphalogramme	Scintigraphie cérébrale
96. Oblitérations artérielles distales.	normal	en place	hypovoltage frontal droit discret	hyper-imprégnation discrète de la partie haute de l'hémisphère droit en frontal : pas de conclusion.
97. Angiomatose capillaire veineuse probable.	normal	en place	état de mal électrique hémisphérique droit.	non pratiquée.
98. Thrombose du sinus longitudinal supérieur et des sinus latéraux.	normal	en place	souffrance hémisphérique droite très diffuse et de très grande intensité.	non pratiquée.
99. Oblitération de la carotide interne extra-crânienne.	normal	en place	. souffrance hémisphérique G. . crise électrique en rolandique G.	non pratiquée.
100. Rétrécissements multiples, sévères de la carotide intra-crânienne et de ses branches terminales.	normal	en place	. ondes lentes en temporo-occipital droit. . hypovoltage gauche.	non pratiquée.
101. Rétrécissement de la carotide interne supra-clinoïdienne.	normal	en place	infravoltage droit.	normale.

III.1 - Fond d'oeil

Cet examen a toujours été normal, que les lésions soient artérielles ou veineuses.

III.2 - Echo-encéphalogramme

L'écho médian a toujours été trouvé en place. L'angiographie a confirmé l'absence d'engagement 5 fois ; dans l'observation n° 99, la thrombose de la carotide interne n'a pas permis d'opacifier les vaisseaux intra-crâniens.

III.3 - Electro-encéphalogramme

Les tracés étaient tous perturbés : hypovoltage localisé, foyer d'ondes lentes, activité paroxystique ; ces anomalies non spécifiques n'ont jamais autorisé un diagnostic.

III.4 - Scintigraphie cérébrale

Elle n'a été pratiquée que 2 fois : dans l'observation n° 96, la scintigraphie montre l'hyperfixation correspondant à la zone de ramollissement cérébral ; normale dans l'observation n° 101, elle va correspondre à une évolution clinique et électrique très favorable.

IV - APPORT de l'ANGIOGRAPHIE CAROTIDIENNE et EVOLUTION

obs. n°	Angiographie carotidienne	Evolution
96	- Oblitération partielle des artères péricalleuse et pariétale postérieure droites. Imprégnation distale ralentie. - Décollement d'aspect mamelonné en frontal droit (5 mm d'épaisseur).	- Recul insuffisant.
97	- Très grande richesse en veines superficielles fines et frisottées, sans aucune thrombose des troncs collecteurs ; drainage veineux ralenti : angiomatose capillaire veineuse probable du côté droit.	- A 2 ans : développement psycho-moteur normal. E.E.G. normal.
98	- Angiographie bilatérale : stase du produit de contraste dans des veines corticales dilatées et sinueuses ; thrombose du sinus longitudinal supérieur et des sinus latéraux. - Décollement cortical global, modéré (4 mm) d'aspect sous-arachnoïdien.	- Régression totale de l'hémiplégie en 3 mois. - A 4 ans : développement psycho-moteur et E.E.G. normaux. Aspect veineux identique sans décollement sur l'angiographie (Photo.1 et 2).
99	- Oblitération de l'artère carotide interne gauche à son origine. Absence de réinjection du siphon carotidien par l'artère ophtalmique.	- A 13 mois : évolution favorable de l'hémiplégie. E.E.G. : tracé asymétrique sans signes irritatifs.
100	- Angiographie bilatérale : artérite ou spasmes segmentaires sur les carotides internes intra-crâniennes et leurs branches terminales dont les premiers centimètres sont filiformes (fig. 3 et 4). Circulation à contre-courant en pariétal postérieur droit.	Grande encéphalopathe ; décès à 2 ans.
101	- Réduction de calibre, d'environ 50 %, sur la carotide interne supra-clinoïdienne gauche.	- A 3 ans : développement psycho-moteur normal ; régression de l'hémiparésie droite ; surdité appareillée.

Photographie n° 1

temps veineux tardif de face

obs. n° 98 (contrôle angiographique à 5 ans) :

richesse anormale en veines superficielles ; sinus longitudinal supérieur (⟶) et sinus latéraux très grêles par reperméabilisation partielle.

Photographie n° 2

temps veineux tardif de profil

obs. n° 98 (contrôle angiographique à 5 ans) :

- richesse anormale en veines superficielles dont le drainage s'effectue par une veine de Labbé (⬆) vers le sinus sigmoïde ;
- sinus longitudinal inférieur (➡) inhomogène, très grêle.

fig. 3

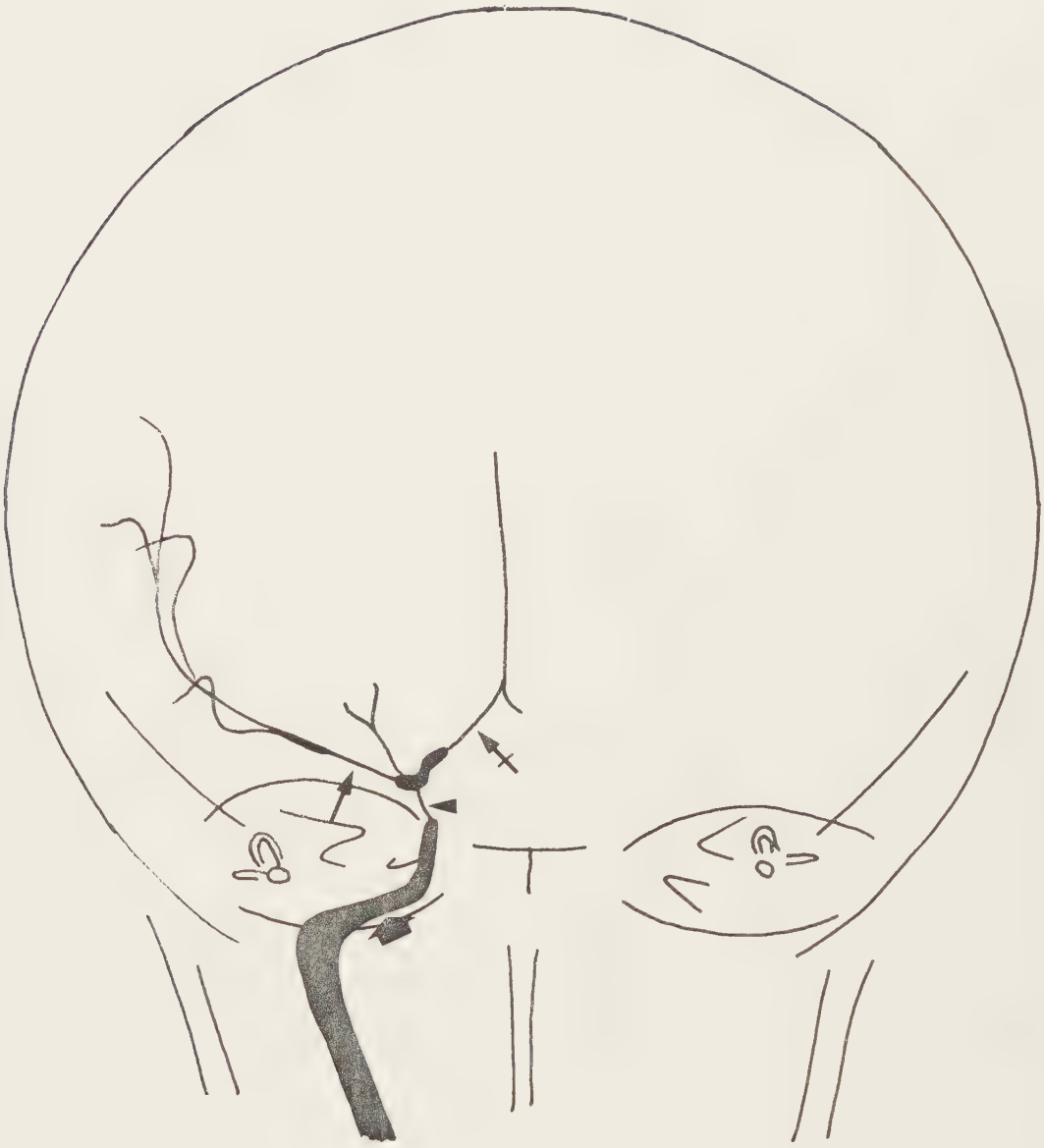

<u>temps artériel de face</u> : obs. n° 100 (11 mois)

Artérite ou spasmes segmentaires sur l'artère carotide interne intra-pétreuse ( ), supraclinoïdienne ( ) et sur les premiers centimètres des artères cérébrale moyenne ( ) et cérébrale antérieure ( ).

fig. 4

temps artériel de profil : obs. n° 100 (11 mois)

Artérite ou spasmes segmentaires sur la carotide interne intrapétreuse( ) supra clinoïdienne ( ) et sur la partie initiale de la cérébrale moyenne ( ) et de la cérébrale antérieure ( ).

La pathologie vasculaire que nous avons rencontrée est très diverse dans sa localisation :

- Pathologie artérielle :

  . obstruction complète de la carotide interne extra-crânienne (obs. n° 99).

  . réduction du calibre de la carotide interne intra-crânienne (obs. n° 100 et 101) et de ses branches terminales (obs. n° 100).

  . oblitérations artérielles distales (obs. n° 96).

- Pathologie veineuse :

  . congénitale : angiomatose capillaire veineuse probable (obs. n° 97).

  . acquise : thrombose du sinus longitudinal supérieur et des sinus latéraux (obs. n° 98).

IV.1 - Des lésions artérielles comparables à celles des observations n° 96 et 99 sont rencontrées de façon non exceptionnelle chez l'enfant (TAVERAS - 34, THIEFFRY - 35, SOLOMON - 33). A l'opposé, les complications vasculaires précoces des méningites purulentes sont rares (obs. n° 100 et 101). Elles déterminent 3 signes angiographiques essentiels (LYON - 20, LEEDS - 15) :

. la réduction du calibre artériel,

. le ralentissement circulatoire,

. l'occlusion artérielle avec circulation à contre-courant.

La pathogénie des rétrécissements artériels a suscité de nombreuses théories (GADO - 8) :

. inflammation de la paroi,

. compression du vaisseau par l'exsudat, par un tissu de gra-

nulation ou par l'arachnoïde épaissie,

. spasme.

Ces différents mécanismes peuvent s'associer.

GADO (8) a pu pratiquer chez deux nourrissons (12 et 15 mois) atteints de méningite purulente à Hémophilus influenzae, une deuxième angiographie, respectivement 7 et 4 semaines après le premier examen. La disparition des rétrécissements artériels et de la circulation à contre-courant est pour lui un argument en faveur d'un spasme ou d'une vascularite résolutive. Il souligne le mauvais pronostic de telles anomalies artérielles, même résolutives, car elles sont en partie responsables de destructions parenchymateuses cérébrales irréparables.

Les observations n° 100 et 101 confirment la valeur pronostique de l'angiographie carotidienne précoce dans les complications vasculaires des méningites purulentes. Dans l'observation n° 100, les rétrécissements sont bilatéraux, étagés, les artères intra-crâniennes sont filiformes ; il existe une circulation à contre-courant : l'enfant restera grabataire. Dans l'observation n° 101, la réduction de calibre est localisée, modérée (environ 50 %), unique, sans circulation de suppléance à contre-courant. Le développement psycho-moteur sera normal, au prix de séquelles sensorielles limitées.

IV.2 - Les thromboses veineuses

Leur bilan angiographique présente quelques particularités techniques :

. la prise de clichés tardifs, jusqu'à 12 ou même 15 secondes après le début de l'injection,

. l'utilisation de la soustraction,

. la réalisation d'incidences complémentaires telle l'incidence fronto-sous-occipitale oblique pour les thromboses du sinus longitudinal supérieur. Cette incidence évite la superposition des parties antérieure et postérieure du sinus longitudinal supérieur et montre bien sa bifurcation en sinus latéraux.

Les signes angiographiques élémentaires des thromboses veineuses intra-crâniennes sont pour SCOTTI (31) :

. l'absence d'opacification partielle ou totale des sinus dure-mériens,

. la visibilité de réseaux collatéraux dilatés (veines corticales, durales, émissaires),

. la stase veineuse localisée ou diffuse,

. la circulation veineuse à contre-courant (dans la veine ophtalmique en particulier),

. la présence de veines corticales anormales.

La constatation isolée de signes indirects de thrombose (obs. n° 97) ne permet pas de trancher entre malformation veineuse et thrombose localisée avec réperméabilisation.

Le pronostic des thromboses veineuses dépend de facteurs multiples, localisation et extension de la thrombose, rapidité de constitution permettant ou non l'installation d'une circulation collatérale suffisante. L'âge semble un facteur de pronostic important, car la mortalité est plus élevée chez le nouveau-né, le nourrisson et l'enfant (COQUILLAT-5). D'une manière générale, quel que soit l'âge, COQUILLAT constate la relative bénignité des séquelles des accidents d'origine veineuse par rapport à celles des accidents artériels.

IV.3 - Les décollements corticaux associés

Nous avons remarqué deux fois la présence d'un décollement d'aspect mamelonné, localisé en frontal (obs. n° 96) et suspecté par une transillumination positive, ou diffus sur toute la convexité hémisphérique (obs. n° 98). Dans cette dernière observation, le décollement n'est pas retrouvé lors du contrôle angiographique, quatre ans plus tard. Il ne s'agit donc pas d'une atrophie cérébrale comme le prouve l'évolution (cf. chapitre IV).

V - EN CONCLUSION

L'angiographie carotidienne est la clef du diagnostic dans ces 6 observations. Il faut souligner l'intérêt de l'angiographie précoce, car, lorsque les lésions sont anciennes et organisées, les remaniements rendent difficile l'interprétation même de l'occlusion (cf. chapitre VII).

Cet apport diagnostique se double d'un intérêt pronostique : selon l'importance des lésions artérielles, leur diffusion (obs. n° 100 et 101), et le délai plus ou moins long qui s'est écoulé entre le début clinique et leur constatation, l'évolution psycho-motrice sera favorable ou non.

CHAPITRE IX

TUMEURS CEREBRALES

I - DEFINITION

On entend par tumeurs cérébrales toutes les néoformations développées à l'intérieur de la boîte crânienne à partir du tissu nerveux ou de ses annexes, à l'exclusion des néoformations d'origine inflammatoire, parasitaire ou vasculaire.

Nous avons observé trois cas de tumeur cérébrale chez des enfants de moins de 2 ans :

- obs. n° 102 : Annie BEV. ; Service du Professeur Monnet (22.569).
- obs. n° 103 : Franck TAU. ; Service du Professeur François (12.630).
- obs. n° 104 : Christelle DOL. ; Service du Professeur Monnet (19.345).

II - DONNEES de l'EXAMEN CLINIQUE, du FOND d'OEIL, de l'ELECTRO-ENCEPHALOGRAMME et de l'ECHO-ENCEPHALOGRAMME

obs. n°	Signes cliniques	Fond d'oeil	Electro-encéphalogramme	Echo médian
102	20 mois : - crise convulsive généralisée sans hyperthermie. - P.C. = + 1 D.S.	normal	- crises électriques en frontal gauche, sans traduction clinique. - sous DEPAKINE*, 15 jours plus tard : ondes lentes en frontal gauche.	en place dévié de 5 mm vers la droite
103	3 mois crise convulsive sans hyperthermie (plafonnement oculaire).	normal	normal	en place
	8 mois crise hémiconvulsive droite à généralisation secondaire, sans hyperthermie. P.C. = - 0,5 D.S.	normal	signes irritatifs en rolando-pariétal droit. Aspect plus lent des rythmes sur l'hémisphère droit.	en place
	19 mois pas de nouvelle crise	non fait	tracé subnormal sans asymétrie	en place
	22 mois hypertention intra-crânienne à masque digestif P.C. = + 2 D.S.	flou oedémateux bilatéral	ralentissement global des activités cérébrales	en place
104	23 mois : .état de mal hémiconvulsif droit lors d'une hyperthermie à 39°3. .8 jours plus tard, ptosis gauche, paralysie faciale gauche. P.C. : non mentionné.	normal	léger hypovoltage hémisphérique droit.	dévié de 3 à 4 mm vers la gauche.

II.1 - Signes cliniques

Ces trois observations sont marquées par un ou plusieurs épisodes convulsifs, normothermiques chez deux malades. Un seul de ces épisodes est évocateur de processus expansif intra-crânien, par l'association aux convulsions d'un syndrome déficitaire objectif (obs. n° 104).

L'élévation du périmètre crânien n'est constatée qu'une fois (obs. n° 103). L'accroissement de - 0,5 D.S. à + 2 D.S. se fait en 14 mois. Il s'agissait d'une tumeur médiane envahissant les trous de Mouro.

II.2 - Fond d'oeil

Cet examen confirme le tableau d'hypertension intra-crânienne de l'observation n° 103. Le flou papillaire bilatéral apparaît 19 mois après le début des symptômes.

II.3 - Electro-encéphalogramme

Un seul enregistrement montre un foyer d'ondes lentes traduisant une souffrance cérébrale localisée (obs. n° 102, 2ème E.E.G.).

Les autres tracés apportent des éléments d'orientation mais sans appoint important au diagnostic de lésion expansive. On retrouve les limites de l'électro-encéphalogramme dans les tumeurs médianes (obs. n° 103) et dans les tumeurs profondes (obs. n° 104).

II.4 - Echo-encéphalogramme

La déviation de l'écho médian a une grande valeur localisatrice : elle confirme, dans l'observation n°102, les anomalies de l'E.E.G. . Son apport diagnostique est plus important dans l'observation n°104 où il rectifie le caractère peu péjoratif de l'E.E.G.

L'observation n°103 rappelle qu'une tumeur médiane ne provoque pas de déviation de l'écho médian.

III - DONNEES de la SCINTIGRAPHIE CEREBRALE et de l'ANGIOGRAPHIE CAROTIDIENNE

obs. n°	Scintigraphie cérébrale	Angiographie carotidienne
102	Hyperfixation fronto-pariétale gauche dont l'aspect est fortement suspect d'une étiologie tumorale.	Processus expansif superficiel avasculaire de la base du lobe frontal gauche.
103	non faite.	. Elargissement des sutures. . Néoformation médiane d'aspect malin, partiellement calcifiée et nécrosée, mesurant environ 6 cm de diamètre. . Dilatation ventriculaire bilatérale par blocage des trous de Monro et écrasement du IIIe ventricule.
104	Hyperfixation temporo-occipitale gauche : angiome ou méningiome possible.	. Signes indirects de processus expansif temporal profond gauche, peu vasculaire.

III.1 - Scintigraphie cérébrale

Chez les deux malades qui ont pu en bénéficier, elle a montré l'hyperfixation tumorale.

III.2 - Angiographie carotidienne

Dans l'observation n° 103, on pouvait reconnaître des signes très péjoratifs dès le cliché simple : un élargissement des sutures ; une masse calcifiée profonde, pratiquement médiane, mesurant environ 6 cm de diamètre.

Le point angiographique particulier de ces trois tumeurs est leur caractère peu vasculaire : nous n'avons pas observé de néo-vaisseaux, de tumorographie, ni de drainage veineux précoce. Le diagnostic de ces masses infiltrantes repose sur une analyse topographique soigneuse, à la recherche d'un déplacement artériel (fig. 1 et 2) ou veineux. Ces déplacements sont liés à l'extension néoplasique, à l'oedème péritumoral et au retentissement des lésions sur les cavités ventriculaires.

Les signes de localisation fournis par l'examen clinique, l'électro-encéphalogramme, l'écho-encéphalogramme, et la scintigraphie sont d'un appoint très utile lors de l'interprétation de l'angiographie.

Lésion expansive temporale moyenne : obs. n° 104 (23 mois)

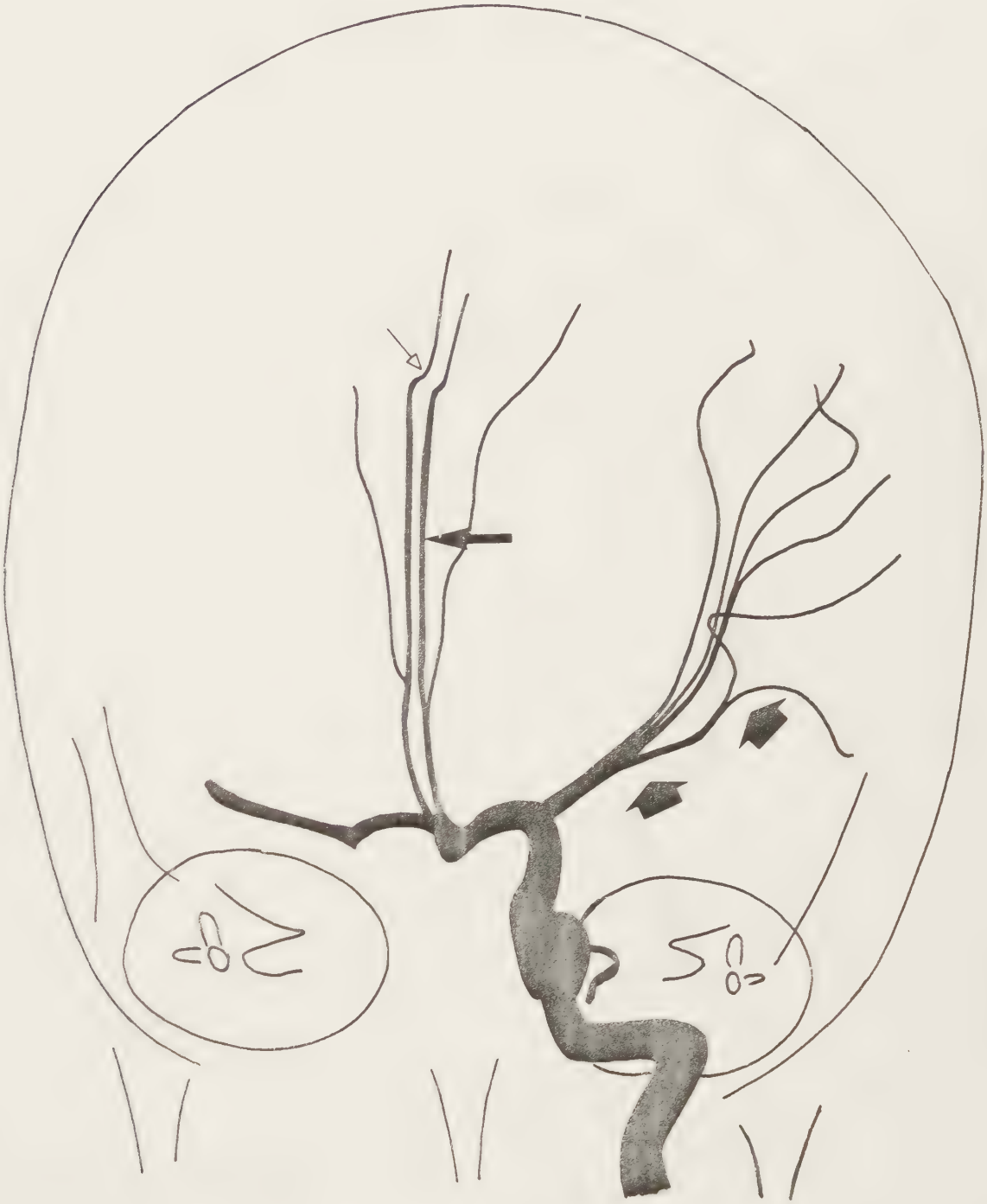

temps artériel de face avec compression

- Engagement artériel vers la droite de plus d'un centimètre ( ).
  L'empreinte du bord inférieur de la faux (⟶) est bien visible.

- Les deux premiers segments de l'artère cérébrale moyenne gauche sont déplacés en haut et en dedans ( ).

Lésion expansive temporale moyenne : obs. n° 104 (23 mois)

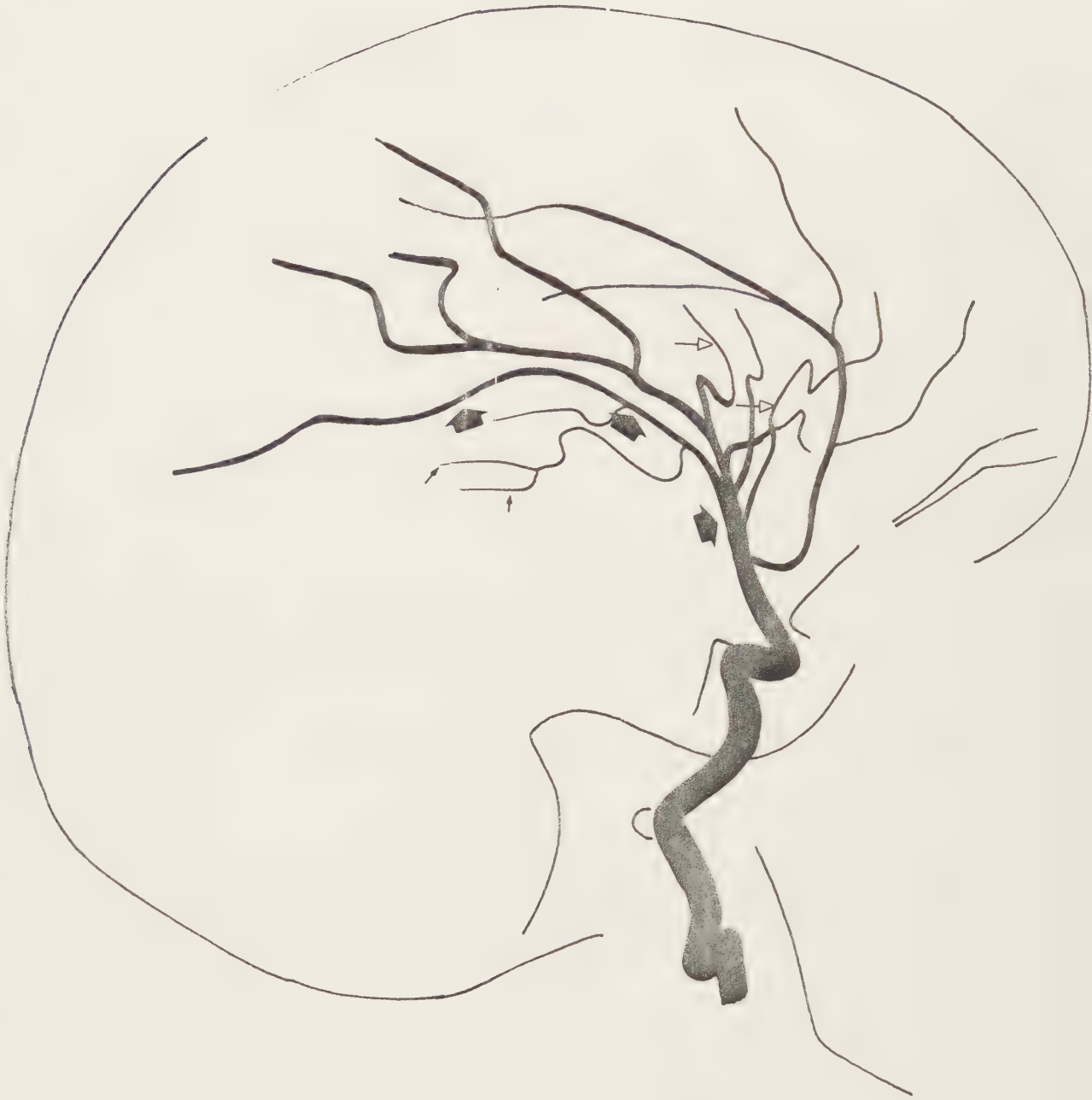

temps artériel de profil

- L'axe sylvien, soulevé, décrit une courbe à concavité postéro-inférieure (▲)
- Les artères insulaires sont refoulées et tassées en avant (—▷).
- On remarque quelques vaisseaux bordants (→).

IV - COMPTE RENDUS OPERATOIRE et ANATOMO-PATHOLOGIQUE

obs. n°	Compte rendu opératoire	compte rendu anatomo-pathologique
102	Pr. LAPRAS : Exérèse totale d'une tumeur très ferme, de la taille d'une prune, enchassée dans la base du lobe frontal gauche ; tumeur nettement limitée et peu hémorragique.	Dr. KOPP : Tumeur mésenchymateuse : aspect de fibrocytome. Pas de signes cytologiques ou histologiques de malignité. Néanmoins réserves quant au pronostic.
103	Pr. LAPRAS : Exérèse partielle d'une tumeur infiltrante nécrotique développée au niveau du septum et du trigone.	Pr. TOMMASI : Oligodendroblastome appartenant au moins au grade III.
104	Pr. LAPRAS : Exérèse complète par morcellement d'une volumineuse tumeur dense et très vasculaire du lobe temporal gauche.	Dr. KOPP : Sarcome fibroblastique d'allure fuso-cellulaire.

IV.1 - A l'intervention, ces trois tumeurs sont très denses ; l'une est infiltrante, mal limitée. L'aspect hypovasculaire sur l'angiographie est pris une fois en défaut (obs. n° 104).

IV.2 - Anatomie-pathologique

Il s'agit de tumeurs malignes rares : une d'origine nerveuse, deux d'origine mésenchymateuse.

V - EVOLUTION

obs. n°	Evolution
102	Un mois après l'intervention : . Examen clinique : pas de signes déficitaires. . E.E.G. : infravoltage hémisphérique gauche.
103	3 mois après l'intervention : . paraplégie flasque par greffe tumorale intra-rachidienne. 4 mois après l'intervention : . décès par récidive locale de la tumeur primitive.
104	11 mois après l'intervention : . Examen clinique normal. . E.E.G. stationnaire : surcharge lente et aspects irritatifs en temporal moyen gauche.

VI - APPORT DIAGNOSTIQUE de l'ANGIOGRAPHIE CAROTIDIENNE

. Elle a affirmé le processus expansif intra-crânien dans les trois cas.

. Elle n'a pu prévoir la nature maligne que dans un cas (obs. n° 103).

. Elle a répondu aux exigences du diagnostic pré-opératoire en précisant la topographie exacte de la tumeur, sa taille et ses rapports vasculaires.

CHAPITRE X

HEMATOME EXTRA-DURAL

I - DEFINITION

Collection hémorragique intra-crânienne située entre l'os et la dure-mère, l'hématome extra-dural est rare chez le nourrisson.

Nous en avons observé un cas :

- obs. n° 105, Carlos NOV. ; Service du Professeur François (16.600).

II - CIRCONSTANCES ETIOLOGIQUES. HISTOIRE CLINIQUE

Les ennuis de Carlos débutent lors de l'accouchement : siège décomplété, expulsion prolongée (une heure). Le score d'Apgar est néanmoins à 8 et le premier jour de vie sans particularité.

A la 36ème heure, l'enfant présente de petits mouvements rythmés de pédalage de l'hémicorps gauche et une tension de la fontanelle. L'examen neurologique est perturbé avec des réflexes archaïques incomplets et une hypotonie globale.

III - Parmi les EXAMENS COMPLEMENTAIRES

- la transillumination est normale,
- la ponction lombaire est hémorragique,
- la ponction sous-durale négative des deux côtés,
- le fond d'oeil normal,
- l'électro-encéphalogramme, pratiqué au 7ème jour de vie, montre des éléments irritatifs bilatéraux, plus marqués en temporo-occipital

gauche et une décharge critique hémisphérique gauche. L'écho médian est en place.

Devant la persistance d'anomalies du tonus et des réflexes archaïques à la troisième semaine, une angiographie carotidienne gauche est réalisée. Celle-ci objective une fissure osseuse de 3 cm, traversant la suture sagittale, à 2 cm en avant du lambda. De profil, il existe un décollement artériel et veineux centré sur ce trait de fracture ; la collection, en forme de lunule, haute de 3 cm et épaisse de 5 mm, décolle le sinus longitudinal supérieur.

Il s'agit donc d'un hématome extra-dural de petite taille dont l'évolution spontanée immédiate sera favorable : à l'âge de 2 mois, l'examen neurologique sera normal.

Cette observation confirme le siège volontiers inhabituel des hématomes extra-duraux du nourrisson. DECHAUME (6) sur 5 cas trouve 3 localisations occipitales, soit exclusives, soit sous la forme d'un prolongement à partir de la région temporale.

IV - APPORT DE L'ANGIOGRAPHIE CAROTIDIENNE

Dans notre observation, l'angiographie carotidienne affirme l'hématome extra-dural, par l'association d'un trait de fracture et d'un décollement du sinus longitudinal supérieur en regard, et elle précise sa localisation.

L'injection sélective carotide interne ne permettait pas de visualiser les lésions éventuelles dans le territoire méningé (anévrysme, pseudo-anévrysme, extravasation).

CHAPITRE XI

ETUDE GLOBALE DES RESULTATS

I - ANALYSE DES SIGNES CLINIQUES D'APPEL

Dans chacune de nos 105 observations, nous avons isolé, d'une manière parfois artificielle, le signe ou le syndrome clinique dominant, ayant justifié la mise en route du bilan neurologique.

8 signes ou syndromes ont été individualisés. Nous indiquons pour chacun d'eux le nombre d'observations où il est rencontré et les différents diagnostics portés au terme du bilan neuro-radiologique.

I.1 - Convulsions : 31 cas

. Angiographie carotidienne normale	10
. Dilatation ventriculaire passive ; dilatation de l'espace sous-arachnoïdien	8
. Collection sous-durale	6
. Pathologie artérielle ou veineuse dans le territoire carotidien interne	3
. Tumeur cérébrale	3
. Hématome extra-dural	1

I.2 - Macrocéphalie : 28 cas (dont 4 cas avec retard psycho-moteur associé ; ces cas sont indiqués dans l'énumération par un chiffre entre parenthèses).

. Collection sous-durale (1)	10
. Hydrocéphalie non tumorale (2)	7

- Angiographie carotidienne normale 4
- Dilatation ventriculaire passive ; dilatation de l'espace sous-arachnoïdien 3
- Malformation cérébrale sévère (1) 3
- Pathologie artérielle ou veineuse dans le territoire carotidien interne 1

I.3 - Troubles de la vigilance (de l'obnubilation au coma avec troubles végétatifs) : 11 cas

- Collection sous-durale 5
- Dilatation ventriculaire passive ; dilatation de l'espace sous-arachnoïdien 3
- Angiographie carotidienne normale 3

I.4 - Evolution anormale du tonus musculaire : 8 cas

- Angiographie carotidienne normale 4
- Dilatation ventriculaire passive ; dilatation de l'espace sous-arachnoïdien 3
- Malformation cérébrale sévère 1

I.5 - Méningite purulente d'évolution compliquée : 8 cas

- Collection sous-durale (dont un empyème) 4
- Pathologie artérielle ou veineuse dans le territoire carotidien interne 2
- Hydrocéphalie non tumorale 1
- Angiographie carotidienne normale 1

I.6 - Hémiplégie cérébrale infantile : 7 cas

- Atrophie cérébrale unilatérale 6
- Atrophie cérébrale bilatérale 1

I.7 - Examen neurologique parturbé en période néo-natale : 7 cas

- Dilatation ventriculaire passive ; dilatation de l'espace sous-arachnoïdien 3
- Malformation cérébrale sévère 2
- Angiographie carotidienne normale 2

I.8 - Retard psycho-moteur isolé ou prédominant : 5 cas

- Dilatation ventriculaire passive ; dilatation de l'espace sous-arachnoïdien 3
- Malformation cérébrale sévère 2

Cette récapitulation fait ressortir le manque de spécificité des signes neurologiques chez le nouveau-né et le nourrisson. Au contraire, les associations symptomatiques peuvent avoir une valeur d'orientation.

II - APPORT DIAGNOSTIQUE DES EXAMENS COMPLEMENTAIRES

II.1 - La transillumination : 66 enfants en ont bénéficié. Dans 27 cas, le résultat de cet examen est erroné (41 %). Il s'agit soit de faux positifs, lorsque la transillumination est positive sans aucun décollement du cortex (11 cas) :

- 8 angiographies carotidiennes normales,
- 2 hydrocéphalies non tumorales,
- 1 dilatation ventriculaire passive, sans décollement du cortex,

soit de faux négatifs, lorsque la transillumination est négative malgré la présence d'un décollement cortical (16 cas) :

- 8 collections sous-durales (le liquide était hémorragique dans 6 de ces 8 cas),

. 4 dilatations de l'espace sous-arachnoïdien,

. 2 malformations cérébrales sévères,

. 2 hémiplégies cérébrales infantiles.

Enfin, dans 2 cas (3 %), l'opérateur n'a pu déterminer si la transillumination était pathologique ou non.

L'apport diagnostique de cet examen est donc nul ou erroné dans 44 % des cas. La transillumination est peu fiable et l'on ne doit pas poser l'indication d'examen neuroradiologique complémentaire sur la seule positivité de la transillumination.

II.2 - Examen du fond d'oeil : il apporte un élément diagnostique dans 11 cas sur 100 (11 %) en découvrant :

. une hémorragie (5 cas) : il s'agit de 3 collections sous-durales (obs. n° 31, 32 et 43) et de 2 angiographies carotidiennes normales (obs. n° 7, hémorragie méningée ; obs. n° 22, aucune lésion neurologique décelée).

. un flou papillaire (3 cas) : le bilan neuroradiologique montrera :

- une tumeur maligne interhémisphérique (obs. n° 103),
- une dilatation isolée de l'espace sous-arachnoïdien (obs. n° 61),
- une angiographie carotidienne normale (obs. n° 8).

. des signes de chorio-rétinite (2 cas) : il s'agit de 2 hydrocéphalies non tumorales (obs. n° 73 et 74).

. une atrophie optique (1 cas, obs. n° 82) associée à une malformation cérébrale sévère.

II.3 - La ponction sous-durale : elle est positive dans 20 cas, 19 des 25 collections sous-durales, 1 des 14 dilatations de l'espace sous-arachnoïdien. Dans les collections sous-durales, elle montre toujours un taux de protéines élevé.

La ponction a été négative dans 6 des 25 collections sous-durales (24 % des cas). Il s'agissait d'épanchements trop antérieurs ou trop latéraux, extra-fontanellaires.

II.4 - Echo-encéphalogramme : nous avons considéré comme significative une déviation de l'écho médian supérieure ou égale à 4 mm. La déviation de l'écho est confirmée par l'angiographie ou l'encéphalographie gazeuse dans 9 cas sur 10. Les 11 % d'erreur (10/89) sont expliqués en partie par les asymétries de la voûte du crâne et les céphalhématomes.

II.5 - Electro-encéphalogramme : pratiqué une ou plusieurs fois dans toutes nos observations, il montre des anomalies fonctionnelles cérébrales dans 85 % des cas (90/105). La constatation de ces anomalies ne permet pas un diagnostic lésionnel précis, mais elle apporte des éléments de localisation et de gravité très importants pour apprécier le siège et l'intensité de l'atteinte cérébrale.

II.6 - Scintigraphie : 38 examens ont été réalisés. Les résultats sont les suivants :

. Scintigraphie normale : 22 cas, soit

- 6 angiographies carotidiennes normales,
- 8 dilatations ventriculaires passives ou dilatations de l'espace sous-arachnoïdien,
- 4 hémiplégies cérébrales infantiles,
- 1 collection sous-durale,
- 1 hydrocéphalie non tumorale,
- 1 malformation cérébrale sévère,
- 1 sténose de la carotide interne.

. Foyer hyperfixant : 10 cas, soit

- 6 collections sous-durales (dont une accompagnant une hémiplégie cérébrale infantile),
- 2 zones de ramollissement cérébral (une lésion artérielle distale, une hémiplégie cérébrale infantile),
- 2 tumeurs cérébrales.

. Anomalies diverses : 2 cas

- une asymétrie du développement cérébral avec faux du cerveau non médiane,
- un cas de dilatation ventriculaire majeure.

. Fixation anormale de l'isotope sans conclusion possible : 3 cas

- 1 hydrocéphalie non tumorale
- 1 hémiplégie cérébrale infantile
- 1 malformation cérébrale sévère.

. Résultat éronné : 1 cas

L'asymétrie du développement des hémisphères cérébraux, évoquée par l'opérateur, n'a pas été confirmée par les autres examens.

Les indications majeures de la scintigraphie cérébrale sont les tumeurs cérébrales, les ramollissements et les collections sous-durales. Dans les autres affections, l'intérêt de l'examen est surtout négatif, la présence d'un foyer hyperfixant conduisant à mettre en doute un diagnostic d'atrophie, d'hypoplasie cérébrale ou d'épilepsie essentielle.

II.7 - Angiographie carotidienne

Elle montre des images anormales dans 77 % des cas (81/105).

L'aspect pathologique le plus fréquemment constaté est la présence d'un décollement cortical (55 cas). L'angiographie précise l'origine de ce décollement plus de 9 fois sur 10 :

* épanchement sous-dural (28 cas) ; il s'agit 25 fois d'une collection sous-durale autonome (obs. n° 25 à 49) et 3 fois d'une collection associée à une hémiplégie cérébrale infantile (obs. n° 89, 90 et 92) ;

* dilatation de l'espace sous-arachnoïdien (26 cas) : le décollement en lui-même n'a pas de valeur pronostique péjorative ; il est soit isolé (12 cas. Obs. n° 50 à 61), soit associé, à une dilatation ventriculaire passive (7 cas. Obs. n° 66 à 72), à une hémiplégie cérébrale infantile (3 cas. Obs. n° 91, 93 et 95), à une malformation cérébrale sévère (2 cas. Obs. n° 83 et 88) ou à une pathologie artérielle ou veineuse (2 cas. Obs. n° 96 et 98) ;

* décollement extra-dural : très rare chez le nourrisson et le nouveau-né, nous ne l'avons rencontré qu'une fois (obs. n° 105).

La dilatation ventriculaire est, par sa fréquence, la deuxième anomalie rencontrée (34 cas). L'aspect flexueux ou tendu des artères intra-crâniennes permet de reconnaître le mécanisme de cet excès de liquide et d'opposer les hydrocéphalies, dilatations ventriculaires actives avec hyperpression du liquide céphalo-rachidien, aux dilatations ventriculaires passives, atrophies ou hypoplasies sous-corticales.

Nous avons observé 9 hydrocéphalies vraies (obs. n° 73 à 80, et 103) dont une d'origine tumorale maligne (obs. n° 103).

Plus fréquentes, les dilatations ventriculaires passives sont soit isolées (4 cas. Obs. n° 62 à 65), soit associées, à une dilatation de l'espace sous-arachnoïdien (7 cas. Obs. n° 66 à 72), à une malformation cérébrale sévère (8 cas. Obs. n° 81 à 88) ou à une collection sous-durale (6 cas. Obs. n° 25, 30, 34, 38, 47, 49).

Dans 3 cas sur 34 (9 %), l'angiographie a méconnu la dilatation ventriculaire en raison d'une mauvaise imprégnation (obs. n° 68) ou d'importantes altérations topographiques des veines profondes (obs. n° 84 et 87).

Ces dilatations ventriculaires passives ont un mauvais pronostic psycho-moteur, à l'exception de celles qui accompagnent les collections sous-durales.

Le diagnostic précis des lésions vasculaires constitue le domaine spécifique de l'angiographie. Plus faciles à reconnaître, les lésions artérielles semblent plus fréquentes (9 cas). Leur pathogénie est imprécise, spasmes ou artérite au cours des méningites purulentes (obs. n° 25, 100 et 101), thrombose ou embolie artérielle (obs. n° 96 et 99), gracilité artérielle cause ou conséquence d'une atrophie cérébrale localisée (obs. n° 90, 93, 94 et 95).

Les lésions veineuses (5 cas) sont de diagnostic plus difficile et l'on peut s'aider de la soustraction. Nous avons observé une anomalie congénitale (obs. n° 97), sans valeur pathologique, et 4 thromboses veineuses intra-crâniennes dont les circonstances de diagnostic sont variées : lors de l'évolution d'une collection sous-durale (obs. n° 30 et 43), au cours d'une hémiplégie cérébrale infantile (obs. n° 91), sans circonstance clinique d'accompagnement (obs. n° 98).

Les malformations cérébrales sévères sont aussi fréquentes que les hydrocéphalies non tumorales. Dans nos 8 observations (obs. n° 81 à 88) l'angiographie a montré les lésions artérielles et parenchymateuses, déterminé la gravité des lésions et permis une approche pathogénique du trouble.

Les lésions expansives intra-crâniennes que nous avons rencontrées sont de deux types, tumeurs (obs. n° 102 à 104) et kystes porencéphaliques (obs. n° 84, 87 et 88). L'angiographie affirme la lésion expansive, et précise les rapports vasculaires indispensables au chirurgien.

II.8 - Encéphalographie gazeuse

Examen difficile chez le tout petit, son intérêt est faible dans les décollements corticaux, car les images gazeuses de la convexité sont inconstamment obtenues et difficiles à interpréter. Il est par contre très utile chaque fois que l'on veut connaître précisément l'état vasculaire, dans les atrophies ou hémiatrophies ou lorsque l'on veut mettre en évidence le caractère communicant d'une zone de porencéphalie congénitale. Dans le bilan d'une hydrocéphalie, l'encéphalographie gazeuse montre le siège intra ou extra-ventriculaire du blocage.

CONCLUSIONS

L'étude de 105 observations de nouveaux-nés et de nourrissons ayant eu une ou plusieurs angiographies carotidiennes permet d'analyser l'apport diagnostique et la valeur des différents examens complémentaires et en particulier de l'angiographie.

1 - La transillumination donne un résultat erroné dans 41% des cas. Il s'agit donc d'un examen peu fiable et l'on ne doit pas poser l'indication d'une exploration neuro-radiologique sur sa seule positivité.

2 - L'examen du fond d'oeil n'apporte un élément diagnostique que dans 11% des cas. Les hémorragies sont les anomalies les plus fréquentes, 5 cas, dont 3 seulement sont liés à une collection sous-durale.

3 - La ponction sous-durale, positive dans 3 collections sous-durales sur 4 , méconnaît les épanchements trop antérieurs ou trop latéraux (6 cas sur 24).

4 - A l'écho-encéphalogramme, une déviation de l'écho médian correspond 9 fois sur 10 à un déplacement réel des structures cérébrales interhémisphériques. L'interprétation doit tenir compte d'une éventuelle asymétrie de la voûte crânienne.

5 - L'intérêt de l'électro-encéphalogramme est majeur car il découvre une altération fonctionnelle cérébrale dans 85% des cas, mais sans pouvoir préciser la lésion anatomique en cause. Examen peu agressif, sa répétition permet aisément une surveillance fonctionnelle.

6 - La scintigraphie cérébrale est utile dans le diagnostic et la localisation des collections sous-durales, des ramollissements cérébraux et des tumeurs.

7 - L'encéphalographie gazeuse reconnaît les dilatations ventriculaires mieux que l'angiographie mais sans pouvoir en préciser le type actif ou passif. Dans les hydrocéphalies et les porencéphalies, elle montre le caractère communicant ou non des lésions et l'épaisseur du parenchyme cérébral restant.

La difficulté d'interprétation des images gazeuses de la convexité, et les modifications des rapports volumétriques entre l'encéphale et la boîte crânienne provoquées par l'injection de gaz, limitent l'intérêt de l'encéphalographie dans le diagnostic des décollements du cortex cérébral. Enfin, il s'agit d'un examen techniquement difficile chez le tout petit.

8 - 114 angiographies carotidiennes ont été réalisées, dont 80 (70%) chez des enfants de moins de 8 mois, sans aucun incident et avec un taux d'échec de ponction inférieur à 2%.

L'angiographie a montré des images anormales dans 3/4 des observations. Nous avons rencontré :

- 55 décollements corticaux. Ils peuvent être attribués, près de 9 fois sur 10, à une collection sous-durale ou à une dilatation de l'espace sous-arachnoïdien. Cette dernière n'a pas de valeur péjorative par elle-même.

- 31 dilatations ventriculaires (3 sur 34 ont été méconnues sur l'angiographie). L'aspect des artères intra-crâniennes permet de reconnaître le mécanisme de la dilatation : des artères flexueuses sont en faveur d'une dilatation passive, par atrophie ou hypoplasie sous-corticale; des artères tendues orientent vers une hydrocéphalie.

- Le diagnostic précis des lésions vasculaires artérielles (9 cas) ou veineuses (5 cas) est le domaine spécifique de l'angiographie. L'importance des atteintes artérielles et leur diffusion ont une valeur pronostique.

- Les malformations cérébrales sévères (8 cas) sont aussi fréquentes que les hydrocéphalies non tumorales. Les temps artériel et parenchymateux de l'angiographie permettent de reconnaître les lésions, de les localiser et d'évaluer le volume de parenchyme cérébral résiduel.

- Dans les hémiplégies cérébrales infantiles (7 cas), l'angiographie montre les lésions vasculaires (5 cas sur 7) et le décollement du cortex (6 cas sur 7), fréquents mais inconstants. La dilatation ventriculaire observée dans les 7 cas est reconnue plus facilement par l'encéphalographie gazeuse.

- L'angiographie affirme la néoformation intracrânienne dans 3 cas et précise ses rapports vasculaires.

L'angiographie apparaît donc comme un examen anatomiquement très fiable sauf pour les augmentations modérées du volume des ventricules. Pour la période concernant ce travail, il n'a pas été possible d'évaluer l'apport de la scanographie.

Le Président de la Thèse
M. le Professeur R. FRANCOIS

VU et PERMIS D'IMPRIMER
LYON, le - 4 AVR. 1978

Le Président de l'Université
CLAUDE BERNARD LYON I

Le Directeur
de l'U.E.R. LYON-NORD

Professeur Agrégé J.P. NEIDHARDT

Professeur D. GERMAIN

REFERENCES BIBLIOGRAPHIQUES

1 - ANDRE (M.), PLENAT (F.), FLOQUET (J.), PICARD (L.)
Hydranencéphalie. Lésions cérébrales majeures avec comportement neurologique néo-natal normal.
Arch. Franç. Péd., 1975, 32, 915 - 924.

2 - BARRETT (I.R.), MISHKIN (F.S.)
Brain scans in infantile cerebral paralysis.
Radiology, 1974, 112, 389 - 392.

3 - BERGSTRÖM (K.), LODIN (H.), OTTANDER (H.G.)
Normal topography of the cerebral vessels in childhood.
Acta Radiol. (Diagn.), 1969, 8, 146 - 160.

4 - CASTAN (Ph.), BOUZIGE (J.C.), CASTAN-TARBOURIECH (E.)
Les hydrocéphalies de l'enfant. Angiographie cérébrale.
Monographie des Ann. Radiol., 1975, 11.

5 - COQUILLAT (G.), WARTER (J.M.)
Thromboses veineuses cérébrales.
Congrès de Psychiatrie et de Neurologie de langue française, 1976, Masson (éd.), Paris, 158 p.

6 - DECHAUME (J.P.), CHAPPUIS (J.P.), BRET (P.), GERRY (F.), LAPRAS (C.), NICOLAS (A.), NOUAILLE (J.M.)
L'hématome extra-dural du nourrisson (à propos de 5 observations).
Ann. Chir. Inf., 1970, 11, 283 - 288.

7 - DUMAS (M.), GIRARD (P.L.), REY (M.)
Reperméabilisation d'artères cérébrales chez un enfant.
J. Radiol. Electrol., 1973, 54, 73 - 77.

8 - GADO (M.), AXLEY (J.), APPLETON (D.B.), PRENSKY (A.L.)
Angiography in the acute and post-treatment phases of Hemophilus influenzae meningitis.
Radiology, 1974, 110, 439 - 444.

9 - GENTIL-BECOZ (B.)
Contribution à l'étude des hémiplégies cérébrales infantiles.
Thèse, Lyon, 1973.

10 - GOUTIERES (F.), CHALLAMEL (M.J.), AICARDI (J.), GILLY (R.)
Les hémiplégies congénitales. Sémiologie, étiologie et pronostic.
Arch. Franç. Péd., 1972, 29, 839 - 851.

11 - KAYSER (J.)
Les collections sous-durales du nourrisson. A propos de 60 observations.
Thèse, Lyon, 1965.

12 - KINLEY (G.), RILEY (H.D. Jr.), BECK (C.S.)
Subdural hematoma, hygroma and hydroma in infants.
J. Pédiat., 1951, 38, 667 - 686.

13 - LAPRAS (Cl.), DECHAUME (J.P.), FISCHER (G.)
Les hydrocéphalies non tumorales du nourrisson et du jeune enfant.
C.M.L., 1969, 45, 2311 - 2328.

14 - LARROCHE (J. Cl.), AMIEL (Cl.)
Thrombose de l'artère sylvienne à la période néo-natale. Etude anatomique et discussion pathogénique des hémiplégies dites congénitales.
Arch. Franç. Péd., 1966, 23, 257 - 274.

15 - LEEDS (N.E.), GOLDBERG (H.I.)
Angiographic manifestations in cerebral inflammatory disease.
Radiology, 1971, 98, 595 - 604.

16 - LEFEBVRE (J.), LEPINTRE (J.), FAURE (C.), PEREZ (J.)
Résultats de l'angiographie cérébrale au cours des hémiplégies cérébrales infantiles.
Acta Radiol., 1956, 46, 456 - 465.

17 - LELONG (M.), ALISON (F.), ROUGERIE (J.), LE TAN VINH, CALDERA (R.)
L'hématome sous-dural chronique du nourrisson. Etude de 31 observations.
Arch. Franç. Péd., 1955, 12, 1037 - 1084.

18 - Le MAY (M.), NEW (P.F.)
Radiological diagnosis of occult normal-pressure hydrocephalus.
Radiology, 1970, 96, 347 - 358.

19 - LEPOIRE (J.), LAPRAS (Cl.)
Traitement de l'hydrocéphalie non tumorale du nourrisson par la dérivation ventriculo-atriale.
Neurochirurgie, 1967, 13, 209 - 342.

20 - LYONS (E.L.), LEEDS (N.E.)
The angiographic demonstration of arterial vascular disease in purulent meningitis.
Radiology, 1967, 88, 935 - 938.

21 - MYERS (R.E.)
Cystic brain alteration after incomplete placental abruption in monkey.
Arch. Neurol., 1969, 21, 133 -141.

22 - NIXON (G.W.), JOHNS (R.E.), MYERS (G.G.)
Congenital porencephaly.
Pediatrics, 1974, 54, 43 - 50.

23 - NIXON (G.W.), RAVIN (C.E.)
Malposition of the attached portion of the falx cerebri and the superior sagittal sinus. An indicator of severe cerebral maldevelopment.
Amer. J. Roentgenol., 1974, 122, 44 - 51.

24 - PACAUD (M.)
Les épanchements sous-duraux au cours des méningites aiguës.
Thèse, Lyon, 1954.

25 - PROBST (F.P.)
Angiographic features in congenital defects of the corpus callosum.
Acta Radiol. (Diagn.), 1974, 15, 595 - 611.

26 - RAIMONDI (A.J.), WHITE (H.)
Cerebral angiography in the newborn and infant : general principles.
Ann. Radiol., 1967, 10, 147 - 164.

27 - RAIMONDI (A.J.)
Angiographic diagnosis of hydrocephalus in the newborn.
J. Neurosurg., 1969, 31, 550 - 560.

28 - ROUGERIE (J.)
L'artériographie carotidienne percutanée chez le nourrisson et l'enfant. Son intérêt dans les hématomes sous-duraux spontanés (étude portant sur 56 cas).
Neurochirurgie, 1955, 1, 213 - 216.

29 - ROUGERIE (J.), CALDERA (R.)
L'hématome sous-dural chronique du nourrisson. Etude clinique et bases thérapeutiques.
Neuro-chirurgie, 1956, 2, 38 - 57.

30 - SAINTES (M.J.), ACHSLOGH (J.)
Artériographie du jeune enfant : étude chez l'enfant normal et l'enfant atteint d'une encéphalopathie chronique.
Arch. Franç. Péd., 1960, 17, 1293 - 1311.

31 - SCOTTI (L.N.), GOLDMAN (R.L.), HARDMAN (D.R.), HEINZ (E.R.)
Venous thrombosis in infants and children.
Radiology, 1974, 112, 393 - 399.

32 - SIQUEIRA (E.B.), AMADOR (L.V.)
Normal angiographic configuration of carotid siphon in the pediatric patient.
J. Neurosurg., 1964, 21, 216 - 218.

33 - SOLOMON (G.E.), HIKAL (S.K.), GOLD (A.P.), CARTER (S.)
Natural history of acute hemiplegia of childhood.
Brain, 1970, 93, 107 - 120.

34 - TAVERAS (J.M.), POSER (C.M.)
Roentgenologic aspects of cerebral angiography in children.
Amer. J. Roentgenol., 1959, 82, 371 - 391.

35 - THIEFFRY (S.), JOSEPH (R.), ARTHUIS (M.), MARTIN (C.), JOB (J.C.), ROLAND (J.C.)
Les occlusions artérielles carotido-sylviennes de l'enfant.
Arch. Franç. Péd., 1961, 18, 1269 - 1298.

36 - WILSON (P.J.E.)
Cerebral hemispherectomy for infantile hemiplegia. A report of 50 cases.
Brain, 1970, 93, 147 - 180.

TABLE DES MATIERES

INTRODUCTION 1

CHAPITRE I - PATIENTS et METHODE 2

CHAPITRE II - ANGIOGRAPHIES CAROTIDIENNES NORMALES 7

CHAPITRE III - COLLECTIONS SOUS-DURALES 21

CHAPITRE IV - DILATATIONS VENTRICULAIRES PASSIVES. DILATATIONS de l'ESPACE SOUS-ARACHNOÏDIEN 44

CHAPITRE V - HYDROCEPHALIES NON TUMORALES 64

CHAPITRE VI - MALFORMATIONS CEREBRALES SEVERES 84

CHAPITRE VII - HEMIPLEGIES CEREBRALES INFANTILES 107

CHAPITRE VIII - PATHOLOGIE ARTERIELLE ET VEINEUSE DANS LE TERRITOIRE CAROTIDIEN INTERNE 125

CHAPITRE IX - TUMEURS CEREBRALES 139

CHAPITRE X - HEMATOME EXTRA-DURAL 148

CHAPITRE XI - ETUDE GLOBALE DES RESULTATS 150

CONCLUSIONS 159

REFERENCES BIBLIOGRAPHIQUES 162

I. C. VAUBECOUR
l'Imprimerie des étudiants lyonnais
11 et 13 Rue Vaubecour
LYON 69002 - Tél. 42 - 45 - 85

I. C. VAUBECOUR
l'Imprimerie des étudiants lyonnais
11 et 13 Rue Vaubecour
LYON 69002 - Tél. 42 - 45 - 85